REHABILITATION PROTHETIQUE PAR UN OBTURATEUR RIGIDE D'UNE VASCULARITE DE WEGENER A LOCALISATION MAXILLAIRE: RAPPORT DE CAS.

PROSTHETIC REHABILITATION BY MEANS OF HARD BULB OBTURATOR OF A MAXILLARY LOCALIZATION OF WEGENER'S GRANULOMATOSIS: A CASE REPORT.

DIENG L., MBODJ EL H.B., GUEYE M., THIOUNE N., TOURE A., SECK M. T., TOURE S.N., NABHANE E., NDIAYE C..

Service de Prothèse Dentaire. Institut d'Odontologie. FMPOS. UCAD – Sénégal.

Correspondance: Dr Lambane DIENG

BP 11054 DAKAR (Peytavin) – SENEGAL
Email: lambanejeng@gmail.com / Tel: +221 77 526 49 26 / +221 221 640 45 95

RESUME

Introduction. Ce travail décrit une procédure de réhabilitation prothétique, par un obturateur palatin rigide à ressorts, d'une perte de substance maxillaire au décours d'une vascularite de Wegener à localisation maxillo-faciale.

Observation. Il s'agit d'un homme de 61 ans dont l'inspection montre une ouverture buccale normale et une dimension verticale fortement diminuée. L'examen endo-buccal révèle une perte de substance maxillaire avec une large communication bucco-naso-sinusienne tapissée par une muqueuse enflammée.

Traitement. Les empreintes primaires maxillaire et mandibulaire ont été prises avec un hydrocolloïde irréversible. L'empreinte secondaire maxillaire est prise avec un élastomère de basse viscosité et avec la pâte à l'oxyde de zinc à la mandibule. Les prothèses réalisées ont été solidarisées et stabilisées sur leur surface d'appui par des ressorts parfaitement parallèles.

Au bout de 8 ans de suivi, les contrôles n'ont rien décelé d'anormal tant au niveau des tissus de soutien qu'au niveau des prothèses. Les ressorts ont été changés régulièrement et les bases réfectionnées du fait de la distension des brides cicatricielles.

Commentaires. Le malade est suivi régulièrement par son médecin traitant, la vascularite étant stabilisée depuis plus de 8 ans, il n'y a pas de récidive. L'utilisation des ressorts a été dictée par l'impossibilité d'exploiter les contre dépouilles naturelles par une balle obturatrice souple et par le risque que constitue la pose d'implants sur un os dont on ne maîtrise pas le devenir.

Conclusion. La vascularite de Wegener est une atteinte fibrinoïde nécrosante des vaisseaux sanguins avec un défaut d'irrigation aboutissant à une ostéolyse, ici, maxillaire. La réhabilitation de la perte de substance a été longue et évolutive nécessitant une collaboration étroite de l'équipe thérapeutique (Rhumatologue, Prothésiste maxillo-facial, Biologiste…)

MOTS CLES: VASCULARITE DE WEGENER ; RÉHABILITATION PROTHÉTIQUE; OBTURATEUR PALATIN RIGIDE; RESSORT

ABSTRACT

Introduction. *This work describes a prosthetic rehabilitation, with a hard bulb palatal obturator using springs, on an acquired defect of maxillae due to a maxillofacial location of Wegener vasculitis.*

Observation. *He is a 61-year old man whose inspection shows a normal mouth opening and a vertical dimension greatly diminished. The intra-oral examination revealed a loss of maxillary substance with a wide oro antral fistula lined by inflamed mucosa.*

Treatment. *The primary maxillary and mandibular impressions were made with irreversible hydrocolloid. The secondary maxillary impression was made with a low viscosity elastomer and oxide paste of zinc for the mandible. The use of perfectly parallel springs secured and stabilized prostheses on the surface of support.*

After 8 years of follow up, the controls haven't detected anything unusual, both at the level of supporting tissues and the level of prostheses, the springs were regularly changed and bases relined due to the distension of bridles.

Comments*. The patient is monitored regularly by his doctor, vasculitis being stabilized for over 8 years, there is no recurrence. The use of springs has been driven by the inability to exploit the natural spoils against a soft ball obturator and the risk posed by the use of implants to bone which we do not control the future.*

Conclusion. *Wegener vasculitis is a necrotizing fibrinoid damaged of vessels with defective irrigation leading to maxillae osteolysis. The rehabilitation of the defect was long and scalable, requiring close collaboration of the therapeutic team (Rheumatologist, Maxillofacial Prosthetist, Biologist ...)*

KEYWORDS : *WEGENER VASCULITIS; PROSTHETIC REHABILITATION; HARD BULB OBTURATOR; SPRING*

INTRODUCTION

Les vascularites sont des inflammations de vaisseaux artériels, veineux et lymphatiques [1]. La granulomatose de Wegener est une vascularite allergique caractérisée par une atteinte nécrosante fibrinoïde des parois des capillaires, artérioles et veinules du rhino-pharynx, associée à une infiltration pulmonaire, à une atteinte artérielle et à une insuffisance rénale [2, 3]. La prévalence est estimée à 3 pour 100 000 habitants d'âge moyen situé entre 40 et 50 ans, avec une légère prédominance masculine. Les mécanismes pathogéniques de la granulomatose de Wegener ne sont pas complètement connus [4].

Le traitement consiste généralement en une corticothérapie associée à un immunosuppresseur [5, 6, 7, 8]. Cependant, le pronostic est encore réservé de nos jours car il y a des risques de récidives [9]. L'efficacité thérapeutique sur la mortalité a modifié le profil de la maladie qui, devenue chronique, doit être évaluée en termes économiques et de qualité de vie [10].

Le but de ce travail est de décrire le processus de restauration des fonctions manducatrices et l'esthétique hypothéquées par une perte de substance acquise (PSA) découlant de l'ostéolyse maxillaire et palatine grâce à un obturateur rigide dont les modalités de réalisation vont considérablement dépendre des conditions résiduelles locorégionales et individuelles. Les facteurs d'équilibre que sont la stabilisation, la sustentation et la rétention dépendront pour beaucoup de la connaissance et du respect des éléments anatomiques [11].

OBSERVATION

Il s'agit d'un homme, âgé de 61 ans, qui présente une vascularite allergique de type Wegener qui évoluait depuis plus de 5 ans avec une communication bucco-nasale mineure initialement, qui s'est agrandie, du fait de la nécrose osseuse, jusqu'à devenir une large communication bucco-naso-sinusienne [12]. L'évolution de la vascularite s'est stabilisée en octobre 2004 après un traitement médicamenteux associant: Cotrimoxazole, Cyclophosphamide 500mg, Prednisolone 20mg et Chloroquine 300mg.

A l'inspection, le patient est très amaigri, il est coopératif et motivé ; il présente une symétrie faciale de typologie respiratoire malgré un tassement de l'étage inférieur par diminution de la dimension verticale (Fig.1). L'ouverture buccale, normale en amplitude et en direction, s'effectue sans ressaut.

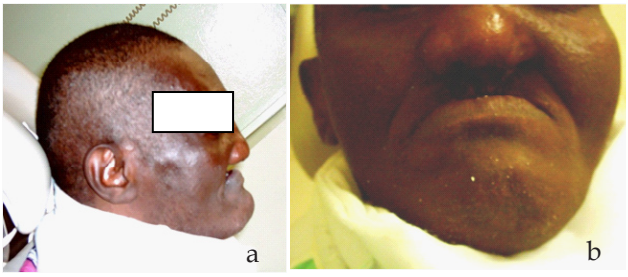

Figure n° 1 : Aspect morphologique à l'examen exo-buccal, vues de profil (a) et de face (b)

L'examen endo-buccal révèle une perte de substance centro-palatine et alvéolaire matérialisée par une large communication bucco-naso-sinusienne : classe IVm [13], tapissée par une muqueuse enflammée. Ne restent que le voile du palais, la corniche zygomato-malaire et les seuils narinaire et labial. Sur le plan osseux, l'accès visuel aux processus ethmoïdaux, à la cloison nasale ainsi qu'aux parois nasales et sinusiennes est direct; la mandibule présente un édentement complet avec une bonne qualité de crête (Fig.2).

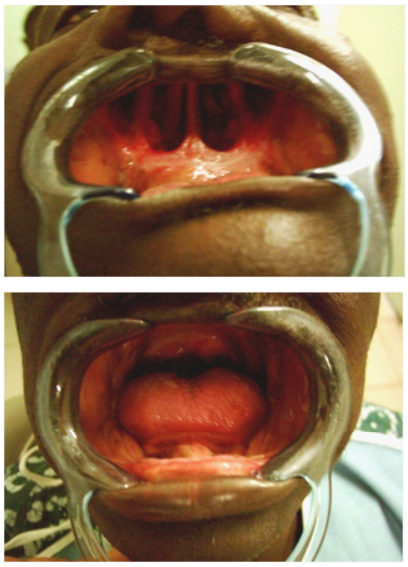

Figure n° 2 : Contexte intrabuccal.

TRAITEMENT

LES TECHNIQUES D'EMPREINTE

Il s'agira ici, plus qu'ailleurs, de potentialiser les facteurs d'équilibre à cause de l'importance de la PSA. Le principe fondamental d'une bonne confection prothétique consiste à ce que chaque portion de surface de la prothèse soit modelée en vue de s'adapter exactement à la portion de tissu en vis à vis : ceci préside au choix judicieux des matériaux et des techniques d'empreinte [11, 12].

Chez cet édenté complet mandibulaire, l'absence de dents est un obstacle majeur à la rétention prothétique en plus de la fonte osseuse maxillaire qui va bien au-delà de l'os alvéolaire. Pour une réhabilitation de qualité, la prothèse devra parvenir, non seulement, à obturer parfaitement la PSA mais aussi à reconstituer la voûte palatine et remplacer les dents manquantes.

L'empreinte primaire

Une compresse vaselinée ayant été placée dans la psa, la prise d'empreintes primaires maxillaire et mandibulaire est effectuée avec un hydrocolloïde irréversible, ce qui nous a permis, après la coulée en plâtre de réaliser les deux porte-empreintes individuels (PEI) (Fig.3).

Figure n° 3 : Les empreintes primaires à l'alginate.

L'empreinte secondaire

Elle est prise, en un seul temps, avec un élastomère de basse viscosité aux maxillaires et avec la pâte à l'oxyde de zinc à la mandibule après stabilisation et marginage des PEI.

LA REALISATION DES PROTHESES.

- Sur les modèles en plâtre obtenus (fig.4, 5), les bases d'occlusion sont confectionnées en vue de la détermination du plan de référence prothétique (PRP) et, après le transfert sur articulateur, la dimension verticale d'occlusion (DVO), la relation centrée (RC) et le rapport intermaxillaire (RIM) ont été évalués.

Figure n° 4 : Les modèles de travail obtenus après les empreintes secondaires.

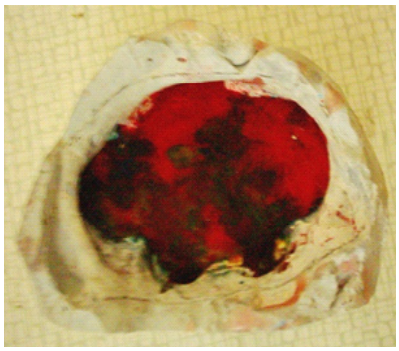

Figure n° 5 : Modèle de travail maxillaire (les contre- dépouilles ont été masquées avec de la pâte à modeler).

- Les maquettes en cire, reproduisant exactement les futurs appareils d'usage, sont ensuite essayées en bouche avant d'être transformées en résine thermopolymérisée.

- La partie obturatrice en résine est évidée, en son centre, sur sa face dorsale (nasale) pour alléger l'appareil [14].

La mise en bouche est initiée par la pose et l'essayage alterné de la prothèse mandibulaire puis de la prothèse maxillaire. Les appareils sont ensuite introduits en bouche et le patient mord sur deux rouleaux de coton placés en zone molaire et prémolaire pendant une dizaine de minutes pour les stabiliser sur leur surface d'appui osseux. A l'issue, quelques correctifs en rapport avec des compressions douloureuses ont été apportés particulièrement en regard de la cloison nasale.

Après nous être assurés de l'innocuité des prothèses, deux ressorts, ont été fixés exactement entre les prémolaires. Ils doivent impérieusement être parallèles dans les trois dimensions de l'espace (Fig. 6, 7). Ils ont pour rôle de potentialiser la rétention et la stabilisation des prothèses, particulièrement aux maxillaires.

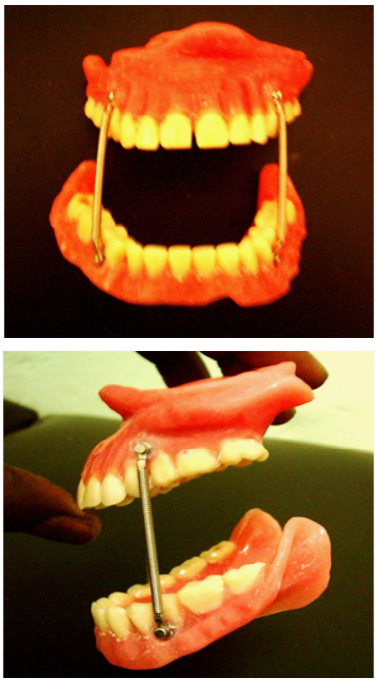

Figure n° 6 : Les appareils d'usage à ressorts.

Figure n° 7 : Les prothèses d'usage en occlusion.

En bouche, quand ils sont recourbés, ils logent dans des rainures vestibulaires de manière à ne pas blesser les joues (Fig.8). L'élocution s'est améliorée à l'instant de la pose malgré la persistance d'un découvrement incisif très marqué en rapport avec le retrait cicatriciel de la région sous nasale qui diminue l'esthétique.

SUIVI DU MALADE

Pendant les quinze premiers jours, la principale doléance a consisté en une sialorrhée abondante que le patient n'arrivait pas à contenir du fait de

Figure n° 8 : Les prothèses en bouche.

l'action divergente des ressorts. Ce problème a été résolu dès lors que la musculature élévatrice de la mandibule s'est suffisamment renforcée pour résister passivement et sans effort conscient aux ressorts. Sur sa demande, nous avons crée un diastème inter incisif maxillaire.

Au bout de 3 mois, une réfection de base de l'appareil maxillaire au niveau de sa portion obturatrice a été effectuée car la prothèse, ayant distendu les brides narinaire et vélaire, « trouvait sa place » peu à peu et n'assurait plus très bien l'étanchéité entre la cavité buccale, les fosses nasales et les sinus.

Au 6ème mois, la distension du seuil narinaire seule s'est poursuivie, s'accompagnant d'une bascule antérieure par enfoncement de la prothèse maxillaire avec une béance incisivo-canine. Ces rapports sont alors verrouillés à l'aide d'une clef d'occlusion en élastomère de haute viscosité pour procéder au transfert puis au remontage des dents antérieures au laboratoire. On a ainsi gagné en hauteur au niveau de l'étage inférieur du visage (Fig.9).

A 3 ans, nos contrôles réguliers n'ont rien décelé qui soit anormal tant au niveau des tissus de soutien qu'au niveau des prothèses où nous ne sommes intervenus que pour changer les ressorts.

A 4 ans : le malade se porte bien et les contrôles sont effectués régulièrement, souvent sur sa demande, et les modifications nécessaires à l'intégration prothétique apportées (il s'agit surtout d'activation ou de remplacements de ressorts ainsi que des réfections de la base prothétique maxillaire).

Figure n° 9 : Les prothèses d'usage (Avant et Après la réfection de la base maxillaire).

Depuis 2009 : le patient est suivi, sur sa demande, à travers des contrôles au cours desquelles des changements de ressorts sont opérés sans aucune autre modification ; les lésions wegenériennes et les distensions des brides cicatricielles s'étant stabilisées (Fig.10).

Figure n° 10 : Résultat comparant le profil initial et celui obtenu 3 ans après la pose.

DISCUSSION

La perte de substance acquise (PSA) intéresse les processus horizontaux maxillaires et palatins, la corniche zygomato-malaire, les épines nasales antérieure et postérieure et les procès alvéolaires ; elle hypothèque ou rend difficile l'exercice des différentes fonctions de respiration, de phonation, de mastication et de déglutition ce qui entraîne des troubles de l'élocution, de l'alimentation, de l'esthétique (par perte de dimension verticale de l'étage inférieur du visage) [11, 15].

La réhabilitation prothétique avec un obturateur palatin rigide, est une opération complexe dont les modalités dépendent considérablement des conditions individuelles (psychologie, relations sociales et professionnelles, personnalité…) et locorégionales (qualité et quantité des tissus de soutien, l'épithélialisation des muqueuses, la densité osseuse, la sialorrhée…)

Il faut préserver toutes les structures anatomiques osseuses et dentaires saines et stables ainsi que tout repli cicatriciel non gênant pour l'insertion et la désinsertion de la prothèse maxillaire. Les facteurs d'équilibre que sont la stabilisation, la sustentation et la rétention dépendent pour beaucoup de la connaissance et du respect des éléments anatomiques et des mécanismes fonctionnels en place [13].

Le malade est suivi régulièrement (tous les 2 à 3 mois) par son médecin traitant, la vascularite s'étant stabilisée depuis bientôt 8 ans. L'utilisation des ressorts a été dictée, d'une part par l'impossibilité d'exploiter les cavités naturelles (sinus et fosses nasales) par une balle obturatrice molle du fait de la fonte osseuse et de l'absence de contre-dépouille, d'autre part par le risque que constitue la pose d'implants sur un os dont on ne maîtrise pas le devenir car la vascularite de Wegener peut resurgir à tout moment [9].

Le patient est satisfait de ses prothèses et il a repris ses activités sociales et professionnelles. Nous n'avons pas reçu de doléance qui n'ait été objectivée par le constat clinique si ce n'est le problème du diastème inter incisif, doléance plus esthétique que fonctionnelle, qui signait l'acceptation de la réhabilitation dès la 1ère quinzaine.

Les différentes corrections, apportées par la suite, étaient surtout en rapport avec l'équilibration occlusale et les défauts d'étanchéité bucco-nasale ce qui avait une incidence sur la mastication et la phonation ; à chaque fois, une solution idoine a été apportée sous la forme d'un rebasage de l'appareil dans sa portion obturatrice. A chaque fois que les ressorts ont montré de la fatigue, nous les avons remplacés à partir d'un stock constitué après commande en France [16]. Les muqueuses nasales et sinusiennes, jadis enflammées, ont retrouvé leur texture normale.

CONCLUSION

La vascularite de Wegener se caractérise par une atteinte fibrinoïde nécrosante des parois des vaisseaux du rhino-pharynx avec, ici, une répercussion maxillo-faciale aboutissant à une PSA du palais osseux par défaut d'irrigation sanguine et ostéolyse à travers un processus auto-immun.

La réhabilitation de la PSA est un traitement long et évolutif qui a nécessité une collaboration étroite du malade et de l'équipe thérapeutique (Rhumatologue, Biologiste et Odontologiste).

La prothèse obturatrice d'usage qui en a découlé est en résine thermopolymérisée et l'obligation de l'observance de la triade de Housset ne doit pas occulter le respect des critères d'exigence qui sont [17]:

- assurer correctement les fonctions manducatrice, phonatoire et respiratoire ;

- être atraumatique pour les muqueuses ;

- être naturelle et de valeur esthétique correcte pour une vie sociale acceptable ;

- une mise en bouche aisée, même en présence d'une limitation d'ouverture buccale ;

- être confortable, légère et la moins encombrante possible;

- assurer un soutien efficace des structures molles (lèvres, joues, pommette…)

REFERENCES

1. CORDIER JF. Vascularites pulmonaires. *In : Aubier M, Fournier M and Pariente R, eds. Pneumologie*: *Flammarion Médecine-Sciences*, 1997;911-938.
2. MERKEL LO GH, HOL BROOK JT. Brief communication: high evidence of venous thrombotic events among patients with Wegener granulomatosis: the Wegener's clinical occurrence of thrombosis (WECLOT) study. *Ann. Intern. Med.* 2005; 142: 620-626.
3. LE THI HUONG D, PAPO T, WECHSLER B, PIETTE JC. Granulomatose de Wegener. In : MF Kahn, A Peltier, O Meyer, JC Piette. Maladies et syndromes systémiques. *Paris, Flammarion Médecine-Sciences*, 2000: 741-761.
4. GROSS WL, TRABANDT A, CSERNOK E. Pathogenesis of Wegener's granulomatosis. *Ann Med Interne (Paris)* 1998;149: 280-6.
5. ADU D, PALL A, LUQMANI RA, RICHARDS NT, HOWIE AJ, EMERY P, et al. Controlled trial of pulse versus continuous prednisolone and cyclophosphamide in the treatment of systemic vasculitis. *QJM* 1997; 90 : 401-9.
6. HOFFMAN GS, KERR GS, LEAVITT RY, HALLAHAN CW, LEBOVICS RS, TRAVIS WD, et al. Wegener granulomatosis: an analysis of 158 patients. *Ann Intern Med* 1992; 116: 488-98.
7. NACHMAN PH, HOGAN SL, JENNETTE JC, FALK RJ. Treatment response and relapse in antineutrophile cytoplasmic autoantibody-associated microscopic polyangiitis and glomerulonephritis. *J Am Soc Nephrol* 1996; 7:33-9.
8. WALTON E. Giant-cell granuloma of respiratory tract (Wegener's granulomatosis). *Br Med J* 1958; 2:265.
9. WEGENER'S GRANULOMATOSIS ETANERCEPT TRIAL (WGET) RESEARCH GROUP. Etanercept plus standard therapy for Wegener's granulomatosis. *N Engl J Med*, 2005, 352: 351-361.
10. HOFFMAN GS, DRUCKER Y, GOTCH MF et al. Wegener's granulomatosis. Patient-reported effects of disease on health, function, and income. *Arthr and Rheum*, 1998, 41 : 2257-2262.
11. GRY P., CARIOU JL., CANTALOUBE D., BELLAVOIR A. Pertes de substance des maxillaires. *Encycl. Médic. Chirur. , Stomatologie. Elsevier Masson SAS*, 1995; 22-087-E-10.
12. BENOIST M. Réhabilitation et Prothèse Maxillo-Faciale. *Paris: Edit. Julien Prélat*, 1978: 445p.
13. BENTAHAR O., POMAR P., FUSARO S., BENFDIL F., AGUENAOU A., ABDEDINE A. Prothèses obturatrices après maxillectomie : bases fondamentales et thérapeutiques. *Encycl. Médic. Chirur. , Stomatologie. Elsevier Masson SAS*, 2008; 22-066-B-58.
14. GRUSS JS. Complex cranio-maxillo-facial trauma: evolving concepts in management. A trauma unit's experience – 1989 *Fraser B. Gurd Lecture. J. Trauma.* 1990; 30: 377-383.
15. BOUTAULT F., PAOLI JR., LAUWERS F. Reconstruction chirurgicale des pertes de substance des maxillaires. *Encycl. Méd. Chir.; Stomato. Paris: Elsevier Masson SAS,* 2005: 22-087-E-10, p:18
16. BAMBA A., KOUAKOU N.C., AMANI S.R., N'CHO K.J.C., ASSI K.D., TOURE S. Restauration prothétique d'attente des pertes de substance maxillo-faciale, séquelles de noma : intérêts en Afrique Subsaharienne (cas de la Côte d'Ivoire, Niger et Burkina-Faso) *Rev. Col. Odonto-Stomatol. Afr. Chir. Maxillo-fac.* 2006, 13 (2): 35-40.
17. MAINE F., KREHER PH., TOMSAINT B., DOLIVET G., COFFINET L. Appareillage après maxillectomie : indispensable facteur d'acceptation. *Rev. Stomatol. Chir. Maxillo-fac.* 2000 ; 101 :36-38.