*Reçu le 25 01 2023; accepté le 05 04 2023*

# REMPLACEMENT D'UNE PROTHÈSE AMOVIBLE PARTIELLE EN RÉSINE PAR UNE PROTHÈSE AMOVIBLE COMPLÈTE PROVISOIRE À RECOUVREMENT RADICULAIRE : RAPPORT DE CAS

*REPLACEMENT OF A REMOVABLE PARTIAL RESIN PROSTHESIS BY A TEMPORARY COMPLETE REMOVABLE PROSTHESIS WITH ROOT COVERAGE: CASE REPORT*

KOUADIO KR, N'GUESSAN KS, AMANI SR, KOUAMÉ KM, ALLOU AGM, KOFFI NJ[1].

*Département de prothèse et Occlusodontie,*
*UFR Odonto-Stomatologie, Université Félix Houphouët-Boigny*

**Correspondance :** KOUADIO Kouakou Richard
*Département de prothèse et Occlusodontie,*
*UFR Odonto-Stomatologie, Université Félix Houphouët-Boigny*
*22 BP 612 Abidjan 22*
*Mail :* kouadiokouakou75@yahoo.fr

## RÉSUMÉ

La pose de prothèses amovibles complètes provisoires à recouvrement radiculaire (PAC-RR) est une des meilleures options pour le passage de l'édentement partiel à l'édentement total, du fait de ses impacts fonctionnels et psycho-sociaux. Elles permettent d'éviter la résorption osseuse physiologique suite à l'extraction des dents. Les PAC-RR obéissent à des protocoles cliniques et à des règles bien spécifiques.

L'objectif de ce travail était de décrire, à travers un cas clinique, une technique de passage d'une prothèse amovible partielle en résine à une prothèse amovible complète provisoire à recouvrement radiculaire (PAC-RR).

Pour ce faire, la prothèse amovible partielle existante a été modifiée par adjonction de résine et de dents. Les couronnes dentaires persistantes ont été supprimées sur le modèle en plâtre et les dents absentes ont été remplacées de façon méthodique. Cette technique a permis de rétablir les fonctions oro-faciales et de restaurer l'esthétique. La conservation de certaines racines dentaires a permis de maintenir le support osseux nécessaire à la sustentation et à la stabilisation et de favoriser l'intégration psychologique de la prothèse.

**Mots-clés :** prothèse provisoire, prothèse à recouvrement radiculaire, esthétique.

## *ABSTRACT*

*The installation of temporary complete removable prostheses with root coverage (PAC-RR) is one of the best options for the transition from partial to total edentulism, because of its functional and psycho-social impacts. They prevent physiological bone resorption following tooth extraction. PAC-RRs obey clinical protocols and very specific rules.*

*The objective of this work was to describe, through a clinical case, a technique for moving from a partial removable resin prosthesis to a temporary complete removable prosthesis with root coverage (PAC-RR).*

*To do this, the existing partial removable prosthesis was modified by adding resin and teeth. Persistent dental crowns were removed from the plaster cast and missing teeth were replaced in a methodical fashion. This technique has restored orofacial functions and restored aesthetics. The preservation of certain dental roots made it possible to maintain the bone support necessary for support and stabilization and to promote the psychological integration of the prosthesis.*

***Keywords:*** *provisional prosthesis, root-covering prosthesis, aesthetics.*

 © EDUCI 2023

## INTRODUCTION

Dans les situations où les extractions de toutes les dents restantes deviennent nécessaires, les conséquences sociales, psychologiques et esthétiques de l'édentement peuvent être considérables [1]. Ainsi, la pose de prothèses amovibles complètes provisoires à recouvrement radiculaire (PAC-RR) s'impose comme une nécessité fonctionnelle et psychologique. La prothèse amovible complète supra-radiculaire désigne une restauration prothétique qui utilise en complément de rétention et/ou de sustentation les racines dentaires résiduelles [2]. Elle représente une bonne voie de passage de l'édentement partiel à l'édentement total et procure un confort psychosocial [3]. La réalisation de PAC-RR évite les longues périodes embarrassantes d'édentation et permet le maintien des fonctions orales [4].

Cette transition de l'édentement partiel à l'édentement total peut se faire plus ou moins rapidement, selon le cas et les indications spécifiques. La transition lente par des prothèses partielles permet au patient de passer le cap de manière évolutive. Si quelques dents sont encore exploitables, le praticien peut choisir la solution de PAC-RR. Leur élaboration obéit à un protocole clinique rigoureux et à des impératifs bien spécifiques. Elle nécessite, à plus ou moins court terme, le recours à une restauration prothétique amovible complète d'usage [5].

L'objectif de ce travail était de décrire, à travers un cas clinique, une technique de passage d'une prothèse amovible partielle en résine à une prothèse amovible complète provisoire à recouvrement radiculaire.

## OBSERVATION

Il s'agit d'une patiente âgée de 71 ans, en bon état apparent de santé générale, qui a été référée au service de prothèse pour une réhabilitation occluso-prothétique.

### ANAMNÈSE

L'anamnèse a révélé que l'édentation est conséquente à des maladies carieuses et à des parodontopathies. L'examen exobuccal a révélé des acouphènes à l'examen des articulations temporo-mandibulaires et un affaissement de la hauteur de l'étage inférieur de la face. Ce tableau clinique a entraîné des déficits masticatoires, ses difficultés d'intégration sociale liées aux troubles esthétiques. La situation économique modeste, le manque de couverture maladie et la négligence sont autant d'éléments qui ont agravé l'état bucco-dentaire de la patiente.

### EXAMEN CLINIQUE

L'examen endobuccal révèle une hygiène bucco-dentaire moyenne. La patiente présente aussi des facettes d'usure très marquées (fig. 1).

Au maxillaire, les dents absentes sont les 13, 14, 17, 18, 24, 25 et 27. Les 12 et 21 présentent une destruction coronaire totale et la 26 une égression associée à une mobilité 3 (classification de MUHELLMANN). A la mandibule les 36, 37, 46, 47, 48 sont absentes et il y a une restauration par couronne coulée sur la 35.

L'examen de l'occlusion statique révèle une diminution de l'espace prothétique, un effondrement de la dimension verticale d'occlusion (DVO) et une supraclusie de la 11(fig. 1).

Les muqueuses sont saines et la fibromuqueuse est ferme et adhérente à l'os sous-jacent. Les crêtes maxillaires et mandibulaires sont moyennement résorbées.

*Figure 1 : arcades de la patiente en occlusion (DVO effondrée)*

### EXAMENS COMPLÉMENTAIRES

La radiographie panoramique a révélé l'inclusion des 28 et 38, les obturations endodontiques correctes des 13, 21, 23 et une bonne reconstitution corono-radiculaire de la 35 (fig. 2). La 12 préalablement obturée est à l'état de chicot et donc doit être extraite.

La prothèse amovible partielle maxillaire existante était non fonctionnelle et inesthétique, avec la 16 absente (dent support de crochet) et des fractures de 12 et 21. A la mandibule existait une prothèse amovible partielle en résine qui a été abandonnée car jugée trop encombrante par la patiente.

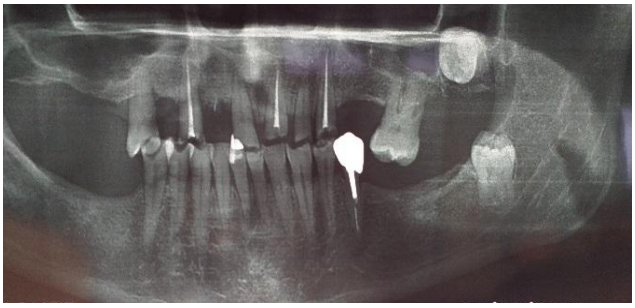

*Figure 2 : radiographie panoramique*

## OBJECTIFS THÉRAPEUTIQUES

C'est donc une patiente présentant une Cl I mod 3 au maxillaire et une Cl I à la mandibule (classification de Kennedy-Applegate) avec d'importantes facettes d'usure qui doit être réhabilitée. Par ailleurs, d'après Tauch [6] les critères cliniques, les données scientifiques fondées sur la preuve, l'expérience du clinicien, l'historique de la ou des dents lésées et les attentes du patient sont toujours les outils à notre disposition qui permettent de décider s'il faut extraire ou préserver.

Compte tenu des déficits esthétiques, des troubles fonctionnels, de la valeur de certaines dents et de l'état de la PAP résine existante, il a été envisagé de réaliser une prothèse amovible complète provisoire à recouvrement radiculaire en vue de restaurer les fonctions masticatoires, de rétablir son sourire et de favoriser son intégration sociale.

Une prothèse amovible partielle à châssis métallique est prévue à la mandibule pour réduire l'encombrement à la mandibule et restaurer l'occlusion.

## DÉMARCHE THÉRAPEUTIQUE

### ÉTAPES PRÉ PROTHÉTIQUES

Les 12 et 26 ont été extraites et les 28 et 38 laissées en place. Des traitements endodontiques ont été réalisés sur les 15, 11 et 22.

### ÉTAPES PROTHÉTIQUES

Elles ont débuté par une prise d'empreinte à l'alginate, prothèse en place, dont la coulée a permis d'obtenir un modèle de travail (fig. 3).

*Figure 3 : prothèse adjointe partielle sur le modèle*

### PHASE DE LABORATOIRE

Les couronnes des dents restantes ont été supprimées sur le modèle (fig. 4). Sur celui-ci, les dents artificielles ont été rajoutées à la PAP en résine existante par un montage sur la cire (fig. 5).

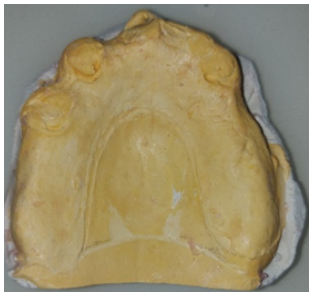

*Figure 4 : modèle de travail*

*Figure 5 : dents montées sur cire*

Après le montage des dents, une clé en plâtre est réalisée tout en prenant soin de mettre un isolant (*Kemdent®, plaster separating medium*) sur les dents (fig. 6). L'ensemble est ensuite placé dans une cocotte-minute en vue de la polymérisation par la technique de la cire perdue.

*Figure 6 : clé de montage*

La clé est délicatement désolidarisée par la suite. Son intrados est badigeonné d'isolant avant le repositionnement des dents (fig. 7).

 © EDUCI 2023

*Figure 7 : dents remises dans la clé de montage*

La clé remplie de résine thermopolymérisable est repositionnée sur le modèle et la partie échancrée de la prothèse (plaque base) est comblée par la résine (fig. 8).

*Figure 8 : clé de montage remise sur le modèle*

Après la polymérisation, la prothèse est dégrossie puis polie (fig. 9).

*Figure 9 : prothèse finie et polie*

PHASE CLINIQUE

En clinique, les couronnes des dents restantes sont supprimées (coping) (fig. 10) et la prothèse est rebasée avec la résine autopolymérisable (fig. 11).

*Figure 10 : couronnes dentaires supprimées (coping)*

*Figure 11 : prothèse rebasée (intrados)*

La polymérisation de la résine terminée, la prothèse est posée puis équilibrée (fig. 12).

Après la pose de la prothèse, des séances de contrôle et d'équilibrations ont été programmées.

*Figure 12 : prothèses en bouche, arcades en occlusion*

**COMMENTAIRES**

Les prothèses amovibles complètes sont des prothèses à recouvrement muqueux complet. De ce fait, elles sont source de gêne et nécessitent un temps d'adaptation relativement long chez les patients. Les sujets qui en sont porteurs formulent de multiples doléances, notamment en rapport avec l'instabilité, le manque de rétention et les douleurs lors de la mastication. Ces difficultés augmentent au cours des fonctions orales et ont un impact direct sur la psychologie des patients. Ceux-ci se retrouvent confrontés à une incapacité à communiquer avec aisance et confiance, auxquels s'ajoutent les problèmes d'estime de soi [7]. La conservation des racines permet de réduire ces

difficultés. En effet, le maintien de celles-ci dans leur environnement alvéolaire limite la résorption osseuse et améliore de ce fait la rétention et la stabilité des prothèses. Pour Khalid [8], la conservation radiculaire permet d'obtenir une bonne efficacité masticatoire et une meilleure intégration psychologique de la prothèse amovible complète. Dans le même sens, Séraoui affirme que la persistance d'une sensibilité proprioceptive permet une meilleure stabilité prothétique, tout en contribuant au maintien des crêtes alvéolaires [9].

La PAC-RR au maxillaire est considérée comme une thérapeutique délicate [10]. Pompignoli [11] affirme que la prothèse amovible complète ou totale trouve aujourd'hui une raison nouvelle d'exister comme un préalable clinique à la mise en place d'implants et la qualité de vie qu'ils impliquent.

Chez la patiente, l'échancrure du palais a été comblée sans réaliser une empreinte secondaire qui aurait permis de déterminer la limite postérieure. Ceci peut entraîner des réflexes nauséeux et une instabilité lors de la pose de la prothèse. Pour y remédier, les bords ont été préalablement mis en sous-extension. Le rebasage a permis, par la suite, d'obtenir des joints postérieurs et périphériques efficaces, gage d'une rétention optimale. En outre, les contacts occlusaux existants ont permis de conserver l'occlusion de la patiente. D'après Benyahia [12], le gain est considérable. En effet, la prothèse amovible complète (PAC) stabilisée sur les racines offre le confort d'une quasi fixité de la prothèse. La PAC-RR maxillaire bien réalisée peut garantir des résultats très satisfaisants. Pour Gueye, la prothèse supra-radiculaire est une restauration fiable si la récupération des racines résiduelles offre un pronostic endodontique et parodontal favorable. Elle permet d'atteindre les objectifs thérapeutiques biomécaniques, esthétiques et fonctionnels, et d'assurer une intégration psychologique de la prothèse [13].

## CONCLUSION

La prothèse amovible complète provisoire à recouvrement radiculaire est une prothèse d'urgence qui permet de restaurer les différentes fonctions oro-faciales et esthétiques des patients. Elle exige une conception rigoureuse et le respect scrupuleux des différentes étapes de réalisation en clinique et au laboratoire. Il s'agit d'une prothèse provisoire qui doit être remplacée par une prothèse d'usage.

## RÉFÉRENCES


1. MILLET C, VIRARD F, LHIENHART G, DUCRET M. Prothèse amovible complète immédiate et flux numérique. *Information Dentaire* 2019; 39:76-86.
2. ABDELKOUI A, ROKHSSI H, BENFDIL F, MERZOUK N. Maîtriser les facteurs d'échec en prothèse amovible complète supra-radiculaire. *Stratégie Prothétique* 2021;1:58-65.
3. VIENNOT S, MOYENCOURT C, MILLET C, BUCH D. Réhabilitation esthétique et fonctionnelle par prothèse complète immédiate : étapes cliniques. *Cah Prothèse* 2004;126:9-18.
4. PHOENIX RD, FLEIGEL JD. Cast modification for immediate complete dentures: Traditional and contemporary considerations with an introduction of spatial modeling. *Prosthet Dent* 2008;100(5):399-405.
5. ABDELKOUI A, FAJRI L, BENAMAR A, ABDEDINE A. La prothèse complète immédiate d'usage : réalisation temps par temps. *Clinic* 2013: 2:1-11.
6. TAUCH N, DANAN M. Extraire ou préserver: facteurs décisionnels. *Journal de Parodontologie et d'Implantologie Orale* 2013; 32(3): 163-173.
7. MERISEL-STERN R, STEINLIN SCHAFFNER T, MARTI P, GEERING AH. Peri-implant mucosal aspects of ITI implants supporting overdentures. A five-year longitudinal study. *Clin Oral Implants Res* 1994; 5:9-18.
8. KHALID SHAH F, GEBREEL A, ELSHOKOUKI AH, HABIB AA, POWARD A. Comparison of immediate complete denture, tooth and implant supported overdenture on vertical dimension and muscle activity. *J Adv Prosthodont* 2012;4:61-71.
9. SERAOUI H. L'overdenture ou prothese de recouvrement. Journal Algérien de Médecine 2016 ; 24(6) :237-242.
10. LACOSTE-FERRE MH, DANDURANT J, BLANDIN M, POMAR P. Quels élastomères pour quelles empreintes ? *Cah Prothèse* 2006;136:51-58.11-POMPIGNOLI M. Prothèse transitoire ou immédiate d'usage : quand, comment ? *Réalités Cliniques* 2021;4:243-254.
11. BENYAHIA H, FAJRI L, MERZOUK N, BERRADA S. Prothèse amovible complète supra-radiculaire maxillaire. Équilibre versus esthétique? AOS 2016;280:1-8. DOI: 10.1051/aos/2016073 l AOS 2016 l © EDP Sciences.
12. GUEYE M, NDIAYE D, TOURE A, THIOUNE N, DIENG L, MBODJ EB. La prothèse amovible supra-radiculaire : intérêt et démarche collaborative endo-prothétique dans la réhabilitation d'un édentement subtotal. *Rev Iv Odonto-Stomatol* 2016;18(2):28-35.


 © EDUCI 2023