Reçu le 22 02 2023; accepté le 1er 05 2023

PRISE EN CHARGE D'UN LIPOME GÉANT DE LA LANGUE AU CENTRE HOSPITALIER UNIVERSITAIRE DE TREICHVILLE

MANAGEMENT OF A GIANT TONGUE LIPOMA AT THE UNIVERSITY HOSPITAL CENTER OF TREICHVILLE

BEHIBRO KJFR, VIEIRA-SAWADOGO S, YAPO ARE, SALAMI A,
ASSOUAN C, ANZOUAN-KACOU E, KONAN E.

Service de Stomatologie et Chirurgie Maxillo-faciale CHU de Treichville.

Correspondance : BEHIBRO Koffi Jean François Régis
Ancien interne des Hôpitaux
Email : regisbehibro@hotmail.fr

RÉSUMÉ

Introduction : Le lipome est la tumeur bénigne ubiquitaire dans tous les sites anatomiques où il existe de la graisse. La localisation maxillo-faciale est rare et surtout exceptionnelle au niveau de la langue où elle est généralement de petite taille. L'objectif de ce travail est de mettre en exergue la prise en charge chirurgicale d'un lipome géant de la langue au CHU de Treichville.

Observation : Il s'est agi d'un cas de lipome géant intramusculaire de 10cm x 60cm situé à la face ventrale de la langue, évoluant depuis dix (10) ans. Il donnait un aspect de macroglossie avec un léger trouble de l'alimentation et de la phonation chez une femme africaine de 39 ans. Le traitement a été chirurgical et l'examen histologique de la pièce opératoire a confirmé le diagnostic de lipome infiltrant. Les suites opératoires ont été simples avec une absence de récidive deux ans après.

Conclusion : Le lipome géant est rencontré du fait des consultations tardives. Dans notre contexte africain, celles-ci sont surtout liées à l'inaccessibilité financière et géographique, à la peur, aux croyances mystiques et au manque d'information. La chirurgie conservatrice suivie d'un examen anatomopathologique de la pièce opératoire est l'approche idoine d'une prise en charge efficace.

Mots-clefs : lipome géant ; macroglossie ; tumeurs bénignes de la langue, cavité buccale

SUMMARY

Introduction: *The lipoma is the ubiquitous benign tumor in all anatomical sites where there is fat. Maxillofacial localization is rare and especially exceptional at the level of the tongue where it is generally small.*

The objective of this work is to highlight the surgical management of a giant lipoma of the tongue at Treichville university hospital centre.

Observation: *It was a case of giant intramuscular lipoma of 10cm x 60cm located on the ventral side of the tongue, evolving for ten (10) years and giving an aspect of macroglossia with a slight disorder of food and phonation in a 39-year-old African woman. The treatment was surgical and the histological examination of the surgical specimen confirmed the diagnosis of infiltrating lipoma. The postoperative course was simple with no recurrence two years later.*

Conclusion: *Giant lipoma is encountered due to late consultations. In our african context, these are mainly linked to financial and geographical inaccessibility, fear, mystical beliefs and lack of information. Conservative surgery followed by an anatomopathological examination of the surgical specimen is the appropriate approach for effective management.*

Keywords : *giant lipoma; macroglossia;benign tumors of the tongue ; oral cavity.*

 © EDUCI 2023

INTRODUCTION

Les lipomes sont des tumeurs bénignes mésenchymateuse très fréquentes, composées d'adipocytes matures [1]. Le lipome est qualifié de géant lorsque sa taille dépasse 10 cm ou lorsque son poids excède 1000 g [2]. Ils sont rares au niveau de la cavité buccale avec seulement 1 à 4% de l'ensemble des tumeurs ou pseudo-tumeurs bénignes de la sphère orale [3]. Au niveau de la langue, les lipomes représentent environ 0,3% de toutes les tumeurs de langue [1].

Histologiquement, les lipomes de la sphère orale sont constitués de cellules graisseuses ou adipocytes matures sans atypies cellulaires. Ils peuvent être encapsulés, caractérisés par une masse molle, nodulaire, avec une surface plane qui peut être sessile ou pédiculée [4]. Le comité de classification des tumeurs molles de l'organisation mondiale de la santé (OMS) a classé les lipomes en neuf sous-types : lipome simple, fibrolipome, lipoblastome, angiolipomes, myolipome (lipomes infiltrant), chondrolipomes, lipomes pléomorphes, les lipomes à cellules fusiforme et les hibernome [4].

Les lipomes de la langue ainsi que les autres lipomes de la cavité buccale sont généralement de petite taille et n'excèdent pas 2 cm au moment du diagnostic [3]. Certes, la réalisation d'une imagerie par raisonnante magnétique (IRM) avec un traitement chirurgical, précédée par des biopsies, est la référence dans la prise en charge des lipomes en générale y compris les lipomes linguaux. Toutefois, cette démarche thérapeutique est souvent difficile dans notre contexte africain où seules l´exérèse première et l'étude histologique de la pièce opératoire ne sont possibles techniquement ou accessibles aux moyens financiers des patients. L´IRM et l´histologie ne sont pas toujours disponibles ou accessibles aux bourses des patients [5].

L'objectif de cette étude était de mettre en exergue la prise en charge chirurgicale d'un lipome géant de la langue.

OBSERVATION

Il s'est agi d'une patiente mélanoderme de 39 ans, ménagère vivant dans une zone reculée en campagne, reçue en consultation de Stomatologie et Chirurgie Maxillo-faciale du Centre Hospitalier Universitaire de Treichville pour une volumineuse masse linguale évoluant depuis dix ans. Elle était indolore, augmentant de volume progressivement, et depuis les six (6) derniers mois, elle a obstrué fortement l'accès de la cavité buccale gênant aussi l'alimentation et l'élocution. L'examen physique a mis en évidence une volumineuse masse située à la face ventrale de la langue à surface bien lisse, nettement bien limité entrainant une macroglossie partielle. Elle obstruait pratiquement la cavité buccale. *[Figure 1A].* Elle était de couleur jaunâtre, recouverte d'une muqueuse saine avec une présence de télangiectasie et de diapneusie due aux morsures à répétition, de forme ovalaire dont la taille faisait environ 10 cm x 6 cm. A la palpation, elle était indolore, molle et rénitente. Devant ce tableau, les hypothèses de lipome de langue et de kyste du plancher buccal ont été évoquées au regard de la situation pelvi-linguale de la masse. Une échographie de la masse a révélé une formation bien circonscrite de la partie ventrale de la langue qui était iso-échogène avec des travées hyper-échogènes sans vascularisation péjorative au doppler couleur. Elle mesurait 101mm x 52mm x 65mm soit 184,34 cm3. Ce qui a fait suspecter fortement un lipome lingual. Le traitement a consisté en l'énucléation de la masse sous anesthésie générale avec une intubation nasotrachéale. En per-opératoire, la tumeur infiltrait des muscles de la langue**.** *[Figure 1B]*

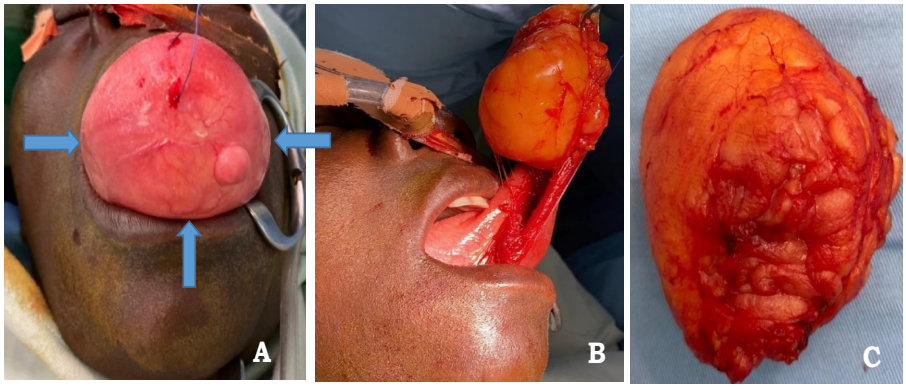

Figure 1 : *A : image pré-operatoire B : aspect per-opératoire du lipome infiltrant C : lipome énuclée : ovalaire jaunâtre, non encapsulé de 10mmx60mm*

 © EDUCI 2023

La pièce opératoire, qui mesurait 10 x 6 cm, était ovalaire, jaunâtre, mollasse et non encapsulée *[Figure 1 C]*. Elle a été fixée au formol 10% et acheminée au laboratoire d'anatomie pathologie. L'examen histologique de la pièce opératoire a conclu à un lipome intramusculaire lingual avec des adipocytes matures, infiltrant de façon diffuse, les fibres musculaires striées. *[Figure 2]*

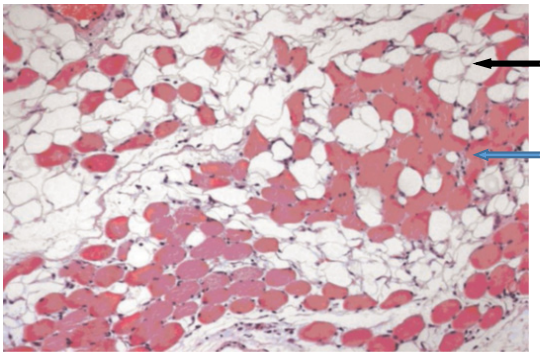

Figure 2 : aspect histologique de lipome infiltrant : des adipocytes matures (flèche noire) infiltrant des fibres musculaires strié (Flèche bleu)

L'évolution, à 2 semaines post-opératoire, a été satisfaisante avec une détumescence de la langue et une bonne cicatrisation de la plaie opératoire *[Figure 3 A et B]*. Aussi, la disparition des gênes fonctionnelles à l'élocution et à l'alimentation a-t-elle été également notée. Aucune récidive n'a été constatée après un recul de deux ans *[Figure 4]*.

A : vue de face *B : vue de profil ¾*

Figure 3 : *aspect post-opératoire à 2 semaines*

A : vue sublinguale *B : vue dorsale*

Figure 4 : *absence de récidive après 2 ans*

DISCUSSION

Un lipome est dit géant quand son diamètre dépasse dix (10cm) ; la localisation habituelle de cette forme géante est observée au niveau des membres, du tronc et au pourtour du rachis cervical [6]. Ce qui fait de la localisation maxillo-faciale et plus précisément le lipome géant de la langue, une forme rare, voire exceptionnelle qui est très peut décrite dans la littérature. La plupart des lipomes de la cavité buccale y compris les lipomes linguaux ont une taille inférieure à 2,5 cm [3]. Cet aspect est souligné par Wu *et al.* [7]. Bien que les lipomes linguaux soient généralement de petite taille, certains peuvent devenir suffisament gros pour entrainer des difficultés de mastication et d'élocution. Cela peut s'expliquer dans notre contexte par les conssultations tardives dus à certains facteurs tels que: l'inaccessibilité financière et géographique aux soins, la peur, les croyances mystiques, le manque d'information et l'indolence du lipome. Dans notre cas, la consultation est survenue dix années après l'apparition des premiers signes.

Cette pathologie se manifeste généralement après l'âge de 40 ans [1]. Dans notre cas, l'âge de la patiente, 39 ans, se situe dans cette tranche. Le lipome géant est rare chez l'enfant comme le soulignent Shrestha *et al.* [8] qui rapportaient un cas à cellules fusiformes multiples de la langue chez un enfant de 7 ans.

Le lipome était intramusculaire dans notre cas clinique. Ceci pourrait s'expliquer par la relation de proximité immédiate entre le tissu adipeux qui n'est pas épais et la couche musculaire au niveau de la langue. Ce qui fait d'elle un site privilégié du lipome infiltrant (intramusculaire) qui constitue après la joue, le deuxième site de prédilection des lipomes au niveau de la tête et du cou [4].

Le diagnostic différentiel principal du lipome géant est le liposarcome. Cette tumeur est très rare dans la sphère orale et, même quand elle existe, elle se localise préférentiellement au niveau des joues et augmente rapidement de volume [2]. Cliniquement, il n'est pas possible de distinguer indubitablement un liposarcome d'un lipome. Un examen histopathologique du tissu tumoral d'aspect adipeux est donc une condition *sine qua non*. Le diagnostic différentiel peut aussi se poser avec un kyste du plancher buccal vcompte tenu de la consistance et de la situation anatomique particulière à la face pelvi-linguale, d'une part [3]. D'autre part, il peut se poser avec les autres causes

de macroglossie telles que : un kyste rétentionnel des glandes salivaires mineures, les tumeurs des glandes salivaires (adénome pléomorphe, tumeur muco-épidermoïde) et les hémangiomes profonds, les lymphangiomes [3]. L'échographie et/ou le scanner contribuent fortement à poser le diagnostic de ces pathologies même si l'IRM constitue l'examen de référence. Dans tous les cas, la certitude du diagnostic est apportée par l'examen anatomopathologique [9].

L'exérèse chirurgicale est le traitement électif du lipome géant [9]. L'intubation nasotrachéale a été réalisée vu la taille de la masse qui obstruait pratiquement la cavité buccale. Ndour *et al* [10] ont utilisé ce même principe pour l'exérèse du tératome mature de la face ventrale langue. Les suites opératoires immédiates et secondaires ont été simples sans complication respiratoire, avec une prononciation, une capacité d'alimentions normales, et la langue qui s'insérait confortablement dans la cavité buccale. Ce qui corrobore l'étude de Yoon *et al* [3]. Cependant, un diagnostic différentiel précis post chirurgical, un examen histologique et un suivi attentif tardifs sont nécessaires pour éviter les récidives et la transformation du lipome géant en liposarcome [2].

CONCLUSION

Le lipome géant est une affection rare voire exceptionnelle. L'indolence et l'absence de gêne fonctionnelle majeure mais aussi, l'inaccessibilité financière et géographique, la peur, les croyances mystiques, le manque d'information, sont autant de facteurs pouvant expliquer la consultation tardive. La chirurgie conservatrice suivie d'un examen anatomopathologique de la pièce opératoire est l'approche idoine d'une prise en charge efficace.

Déclaration d'intérêt

Les auteurs déclarent ne pas avoir de conflits d'intérêt en relation avec cet article.

RÉFÉRENCES

1. MANSOOR S, YAQOOB N, HANEEF A, SHAM S, ARAIN AA. Fibrolipome de la langue : une entité rare. *J Coll Physicians Surg Pak*. 2022 juin ;32(6):814-816. doi : 10.29271/jcpsp.2022.06.814.
2. KADYOGO M, COMPAORÉ DA, OUÉDRAOGO AS, OUOBA J, BAYALA D, OUÉDRAOGO AS, et al. Lipome cervical géant : À propos d'un cas à Ouagadougou, Burkina Faso. *Médecine Tropicale et Santé Internationale,* 2022 ;2(2) :1-7
3. YOON YA, KWON YE, CHOI SY, CHOI KS, AN CH, AN SY. Giant lipoma of the tongue : A case report and review of the literature. *Imaging Sci Dent*. 2022 Mar ;52(1) :117-121. doi: 10.5624/isd.20210140.
4. PRIYA M, DOOMRA S, ANGRAL S, MALHOTRA M, VARSHNEY S, GUPTA MK, BHARDWAJ A. Lipomes de la tête et du cou dans des sous-sites peu communs : une série de quatre cas. *Indian J Otolaryngol Head Neck Surg*. 2022 Oct ;74(Suppl 2) :1845-1849. doi : 10.1007/s12070-020-01866-1.
5. NIASSE A, FAYE PM, NDONG A, THIAM O, GUEYE O, GUEYE ML, et al. Lipome géant du dos : rapport de cas avec revue de la littérature [Giant lipoma of the back : a case report and litterature review]. *Pan Afr Med J*. 2022 Aug 18 ;42 :292. French. doi: 10.11604/pamj.2022.42.292.21047.
6. BACHA D, WALHA M, BACCOUCH S, TALBI G, GHARBI L, BAYAR R, et coll. Lipome géant pelvien mimant un liposarcome : *Pan African Medical Journal.* 2019 ;33 :20. doi :10.11604
7. WU, Y. H., LIN, P. Y., CHANG, M. H., CHIANG, C. P. (2017). Lipoma of the tongue, *Journal of the Formosan Medical Association* (2017) https://doi.org/10.1016/j.jfma.2017.11.002
8. SHRESTHA SD, BHATTA U, KAYASTHA A, PANTHA TB. Multiple Spindle Cell Lipomas of Tongue in 7-Year-Old Child : A Rare Presentation.2021 Nov 22 ;5(4) :2473974X211061406. doi: 10.1177/2473974X211061406.
9. RIBAG Y, ACHBOUK A, HAMAMA J, EL KHATIB MK. Des localisations inhabituelles des lipomes sous cutanés : rapport de cas [Unusual localizations of subcutaneous lipomas: case report]. *Pan Afr Med J*. 2022 Aug 22;42:300. French. doi: 10.11604/pamj.2022.42.300.28318.
10. NDOUR N, AHMED H, KEITA A, NDIAYE C, MAIGA S, DIOM E S et al. Tératome kystique mature de la langue : à propos d'une observation Mature cystic teratoma of the tongue : about a case. *J. Tun orl* 2022 Nov ; 48 : 83-86

 © EDUCI 2023