LES CORPS ÉTRANGERS LARYNGÉS CHEZ LES ENFANTS AU CENTRE HOSPITALIER ET UNIVERSITAIRE DE YOPOUGON À PROPOS DE 14 CAS.

LARYNGEAL FOREIGN BODIES AMONG THE CHILDREN IN THE TEACHING HOSPITAL OF YOPOUGON ABOUT 14 CASES.

VROH BTS[1], N'GATTIA KV[1], KACOUCHIA NB[1], YODA M[2], KOUASSI YM[2], KOUASSI-NDJEUNDO J[1], BADOU E[2], MPESSA E[2]

1- Service ORL et Chirurgie cervico-faciale, CHU de Bouaké, 01 BP 1174 Bouaké 01, Côte d'Ivoire

2- Service ORL et Chirurgie cervico-faciale, CHU de Yopougon, 21 BP 632 Abidjan 21, Côte d'Ivoire

Correspondance: Dr VROH Bi Tah Sylvain

Service ORL et Chirurgie cervico-faciale, CHU de Bouaké, 01 BP 1174 Bouaké 01, Côte d'Ivoire
Adresse : 18 BP 2317 Abidjan 18 Email : sylvavrohbi@yahoo.fr

RÉSUMÉ

Introduction : Les corps étrangers des voies aériennes constituent une urgence pédiatrique. Cette étude a pour but de rapporter notre expérience de la prise en charge des corps étrangers laryngés chez l'enfant au CHU de Yopougon.

Patients et méthodes : Nous avons réalisé une étude descriptive rétrospective sur 6 ans à partir des dossiers de sujets de moins de 15 ans chez qui le diagnostic de corps étrangers laryngés a été posé. Quatorze patients ont été recensés.

Résultats : Les corps étrangers laryngés constituaient 6,4 % de l'ensemble des corps étrangers ORL. Le sexe masculin était prédominant (71,4 %). La tranche d'âge la plus représentée était celle de 0 à 3 ans (78,6 %). L'inhalation était survenue dans 71,4 % des cas au cours du repas. La plupart des patients avaient consulté dans un délai de 24 heures après l'accident. La dyspnée laryngée constituait le principal symptôme. L'extraction a été faite par une endoscopie au tube rigide. Les corps étrangers étaient en majorité des arêtes de poisson (57,1 %).

Conclusion : Les corps étrangers laryngés sont source de morbidité et de mortalité. La prévention passe par la sensibilisation de l'entourage des enfants.

Mots clés : corps étrangers, larynx, dyspnée laryngée

SUMMARY

***Introduction**: Foreign bodies of the aerial ways constitute a pediatric emergency. The aim of this study is to bring our experience of the management of laryngeal foreign bodies in children in Yopougon Teaching Hospital.*

***Patients and methods**: Retrospective study is realized on 6 years from the records of subjects under the age of 15 in which the diagnosis of laryngeal foreign bodies was confirmed. Fourteen patients were identified.*

***Results:** The laryngeal foreign bodies constituted 6.4 % of all ENT foreign bodies. The male was predominant (71.4 %). The age group most represented was 0 to 3 years (78.6 %). The inhalation was occurred in 71.4 % of cases during the meal. Most of the patients had consulted within a period of 24 hours after the accident. The laryngeal dyspnea constituted the main symptom. The extraction was made by an endoscopy to the rigid tube. The foreign bodies were in the majority fish bones (57.1 %).*

***Conclusion**: The laryngeal foreign bodies are source of morbidity and mortality. The prevention is through a campaign to raise entourage of children.*

***Keywords:** foreign bodies, larynx, laryngeal dyspnea*

INTRODUCTION

L'inhalation de corps étrangers chez l'enfant constitue un problème de santé publique en France et une des causes de décès domestiques chez l'enfant [1,2]. Aux Etats-Unis, elle représente 7 % de décès accidentels chez l'enfant de moins de 4 ans [1]. Les localisations laryngées constituent une urgence extrême en raison du risque asphyxique aigu. Nous rapportons notre expérience de la prise en charge des corps étrangers laryngés chez l'enfant au CHU de Yopougon.

I - PATIENTS ET MÉTHODE

Nous avons effectué une étude descriptive rétrospective sur 6 ans (janvier 2005 – décembre 2010) à partir des dossiers de sujets de moins de 15 ans reçus en urgence dans le service d'ORL et de chirurgie cervico-faciale du CHU de Yopougon. Après l'examen clinique, une radiographie du larynx de face et de profil ou une radiographie du thorax de face et de profil était demandée. Notre service ne disposant pas de fibroscope, le diagnostic des corps étrangers non radio-opaques était confirmé par une endoscopie au tube rigide sous anesthésie générale. Certains patients, vus tardivement, ont bénéficié d'une antibiothérapie et d'une corticothérapie par voie parentérale avant l'endoscopie. Ainsi ,14 cas de corps étrangers du larynx ont été recensés durant la période d'étude.

II - RÉSULTATS

Les corps étrangers laryngés représentaient 14 cas sur 218 corps étrangers ORL enregistrés au CHU de Yoppougon soit 6,4 % (tableau I).

Tableau I : Répartition des corps étrangers ORL selon le siège

Siège des corps étrangers ORL	N	%
Cavités nasales	75	34,5
Œsophage	68	31,2
Oreille	61	27,9
Larynx	14	6,4
Total	218	100

On notait une prédominance du sexe masculin (10 cas soit 71,4 %) avec un sex-ratio de 2,5 en faveur des garçons.

La tranche d'âge la plus concernée était celle de 0 à 3 ans avec 78,6 %. L'âge moyen était de 29 mois avec des extrêmes de 8 mois et 5 ans. L'inhalation était survenue dans 71,4 % des cas au cours du repas et dans 28,6 % au cours d'un jeu. Dans 11 cas (soit 78,6 %), les enfants avaient consulté dans les 24 heures après l'accident. Les 3 autres enfants (21,4 %) ont été vus à 10 jours pour l'un, à 2 mois pour l'autre et à 3 mois pour le dernier. Tous les enfants présentaient une dyspnée laryngée à l'arrivée et dans la moitié des cas cette dyspnée était associée à une dysphonie et à la toux (tableau II).

Tableau II : Répartition des patients selon l'âge, le sexe, les circonstances de l'accident, le délai de consultation, les signes cliniques à l'arrivée

Variables		N	%
Age	]0 – 3]	11	78,6
	]3 - 6]	3	21,4
Sexe	Masculin	10	71,4
	Féminin	4	28,6
Circonstances	Repas	10	71,4
	Jeu	4	28,6
Délai de consultation	< 24 h	11	78,6
	> 24 h	3	21,4
Signes cliniques à l'arrivée	Dyspnée	7	50,0
	Dyspnée + Dysphonie	6	42,9
	Dyspnée + Toux	1	7,1

La dyspnée laryngée était au stade I, II, III selon la classification de Chevalier Jackson et Pineau dans respectivement 35,7 %, 42,9 % et 21,4% des cas. Les corps étrangers étaient radio-opaques dans 11 cas (fig.1) et radio-transparents dans 3 cas. L'extraction des corps étrangers a été faite chez 12 enfants par une endoscopie au tube rigide associée à une trachéotomie dans 5 cas. Cette trachéotomie a été faite avant l'endoscopie au bloc opératoire. Dans les 2 autres cas le décès est survenu avant l'extraction du corps étranger dont 1 dans notre service et l'autre en réanimation. Les arêtes de poisson constituaient 8 cas sur 14 corps étrangers laryngés soit 57,1 % suivis des objets métalliques (3 cas soit 21,4 %) (fig.2), des végétaux (2 cas soit 14,3 %) et du plastique (1 cas soit 7,1 %). Sur les 12 corps étrangers extraits, le plan glottique était la principale localisation (9 cas soit 75 %), suivi de la sus-glotte (2 cas soit 16,7 %) et de la sous-glotte (1 cas soit 8,3 %). Le séjour moyen d'hospitalisation était de 4 jours avec des extrêmes de 1 et 9 jours.

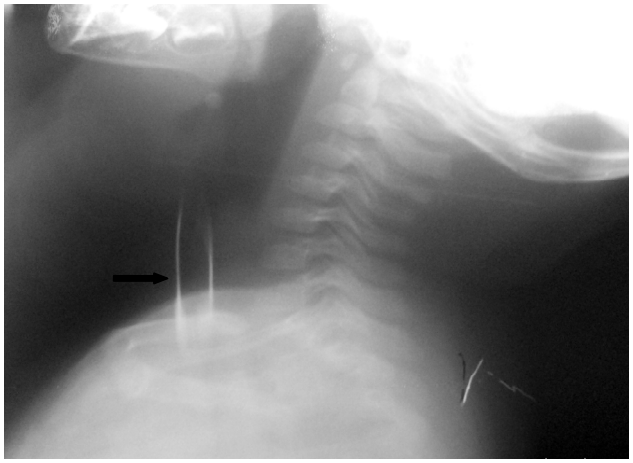

Figure 1 : Corps étranger laryngé (épingle) visible sur la radiographie de profil des tissus mous du cou

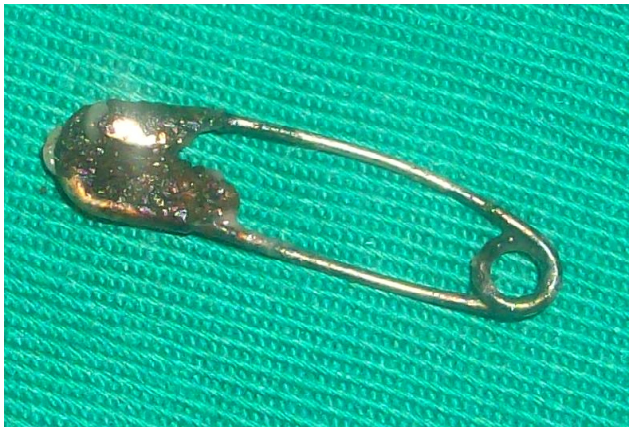

Figure 2 : Epingle à linge extraite du larynx (3 mois après l'inhalation)

III - DISCUSSION

Les corps étrangers laryngés représentent 6,4 % des corps étrangers ORL dans notre service. Kacouchia et al [3] avaient retrouvé dans leur série un taux faible de localisation laryngée des corps étrangers (4,3 %). Cette différence serait due à la courte durée (4 ans et demi) de l'étude de ces auteurs par rapport à la notre qui est de 6 ans.

Parmi nos patients, on notait une prédominance des sujets de sexe masculin avec un sex-ratio de 2,5 en faveur des garçons. Ce résultat est conforme à la littérature [4-7]. Cette prédominance masculine s'explique par le fait que les petits garçons sont plus turbulents que les petites filles.

Les enfants de moins de 3 ans sont les plus atteints (78,6 %). Ce taux important de cette tranche d'âge corrobore les travaux rapportés dans la littérature [1,6-10]. A cet âge, les enfants utilisent leur bouche pour explorer leur environnement [7]. L'âge moyen dans notre étude de 29 mois est inférieur à celui rapporté par Diop et al [4] qui est de 36 mois. La situation socio-politique difficile de notre pays ces dix dernières années expliquerait le peu d'attention des parents à l'égard de leurs enfants.

L'inhalation de la majorité des corps étrangers est survenue au cours d'un repas (71,4 %) tout comme dans la série de De Franceschi [2]. Le manque de suivi parental des enfants qui sont le plus souvent laissés à la charge des filles de maisons serait à l'origine de ces accidents au cours du repas.

La plupart de nos patients ont consulté dans un délai de 24 heures (78,6 %). Diop et al [4] avaient noté des résultats contraires dans leur étude. Pour ces auteurs 73,33 % des enfants ont été reçus au-delà de 24 heures. Ce délai de consultation relativement court dans notre étude pourrait s'expliquer par le fait que tous nos patients étaient dyspnéiques. Cet état de dyspnée inquiéterait les parents, les poussant ainsi à consulter tôt. Les patients vus tardivement étaient traités initialement dans les centres de santé périphériques comme une crise d'asthme. La découverte du corps étranger s'est faite de façon fortuite sur une radiographie pulmonaire demandée devant une bronchite asthmatiforme.

La dyspnée laryngée est présente chez tous nos patients. Dans les études de Diop et al [4], de Sousa et al [8], la dyspnée laryngée était présente dans respectivement 83 % et 77,8 % des cas. Cette dyspnée était associée à la dysphonie, à la toux comme dans la littérature [2,8,12]. La moitié de nos patients ne présentaient pas de dysphonie. Il s'agissait de patients ayant inhalé une arête de poisson. La petite taille de ces arêtes de poisson expliquerait cette absence de dysphonie.

Le bilan radiographique de nos patients mettait en évidence les corps étrangers dans 78,6 % des cas alors que selon la littérature peu de corps étrangers sont radio-opaques [2,9,10,11]. Il s'agissait dans notre étude d'objets métalliques et d'arête de poisson. Pour Kacouchia et al [3], l'absence de signes radiologiques ne doit pas faire rejeter le diagnostic de corps étranger. Dans notre étude, les corps étrangers radiotransparents (21,4 %) étaient constitués de grain d'arachide, morceau de plastique, fragment de cure-dent.

Le diagnostic dans ces cas a été fait au cours d'une laryngoscopie directe, notre service ne disposant pas de fibroscope. La fibroscopie qui est un examen simple permet sans agression de faire instantanément le diagnostic topographique et étiologique du corps étranger, de préciser le degré de réaction inflammatoire de la muqueuse [7].

Dix patients (71,4 %) ont bénéficié d'un traitement médical péri-opératoire par voie parentérale associant une antibiothérapie (Amoxicilline 500 mg 2 fois par jour en IVD pendant 48 heures) et une corticothérapie (Bêtamethasone 4 mg 2 fois par jour en IVD pendant 48 heures). L'extraction du corps étranger a été faite par voie endoscopique au tube rigide sous anesthésie générale comme recommandée par plusieurs auteurs [2,7,8,11]. Elle permet à la fois de faire le diagnostic du corps étranger inhalé et son extraction sous contrôle de la vue. La trachéotomie a été réalisée chez 35,7 % des enfants avant l'extraction le même jour au bloc opératoire. Cette trachéotomie était réalisée dans les cas de dyspnée sévère et de corps étrangers enclavés. Dans l'étude de Diop et al [4], 55,38 % des patients ont été trachéotomisés. Pour ces derniers auteurs la trachéotomie occupe une place centrale dans la prise en charge des corps étrangers laryngés dans les pays comme le notre car elle permet de réduire la mortalité liée à l'accident. Le matériel de trachéotomie doit donc être disponible en salle d'opération.

Les corps étrangers étaient les arêtes de poisson chez plus de la moitié de nos patients (57,1 %). Ijaduola [5] rapportait une proportion similaire des arêtes de poisson (58, 34 %). Kacouchia et al [3] ont noté dans leur série 3 cas d'arête de poisson sur 4 corps étrangers laryngés. Ceci contraste avec les données de la littérature qui rapportent une fréquence élevée de cacahuète [1,2,6,7,9,10]. On parle de « véritable pathologie de l'apéritif » [9]. La prédominance des arêtes de poisson chez nous est liée à nos habitudes alimentaires. La plupart de nos mets contiennent du poisson. Les objets métalliques constituent 21,4 % des corps étrangers inhalés. Il s'agissait d'une épingle, d'une boucle d'oreille.

Les suites immédiates après l'extraction des corps étrangers étaient simples. Le délai moyen de décanulation était de 6 jours avec des extrêmes de 4 et 8 jours. Ce délai moyen de décanulation est court par rapport à celui retrouvé par Diouf et al [4] qui était de 10 jours. Cette décanulation s'est faite de façon progressive et sans accident. Nous avons enregistré 2 cas de décès.

Dans le premier cas, il s'agissait d'un enfant de 2 ans 6 mois qui aurait inhalé un grain d'arachide entraînant probablement une obstruction complète de la sous glotte. La prise en charge entreprise en collaboration avec les réanimateurs n'a pas empêché l'issue fatale. Le deuxième décès est survenu dès l'admission d'un enfant de 8 mois qui a inhalé un morceau de plastique responsable d'asphyxie aigue.

CONCLUSION

Les corps étrangers laryngés de l'enfant sont moins fréquents chez nous. Ils constituent une urgence car sont cause de morbidité et de mortalité. La simple évocation du syndrome de pénétration doit imposer une endoscopie laryngo-trachéo-bronchique. L'équipement de notre service de matériels adéquats comme un fibroscope sera d'un grand apport pour un diagnostic et une prise en charge précoces. L'accent devrait aussi être mis sur la prévention par une meilleure information de l'entourage des enfants : ne laisser aucun objet à la portée des enfants susceptible d'être mis à la bouche, éviter de donner aux enfants des repas contenant du poisson non désossé.

RÉFÉRENCES

1. MARQUETTE C-H, MARTINOT A. Corps étrangers des voies aériennes supérieures. *Disponible sur http://medecine.univ-lille2.fr/pedagogie/contenu/mod-transv/module11/item193/coprsetranger-cours.pdf.*
2. DE FRANCESCHI E, PAUT O, NICOLLAS R. Corps étrangers des voies aériennes chez l'enfant. *Journées thématiques de la Sfar, Elsevier SAS,* 2004. *Disponible sur http://www.anesthesie-foch.org/s/article.php3?id_article=547.*
3. KACOUCHIA N, N'GATTIA KV, KOUASSI M, YODA M, BURAIMA F, TANON-ANOH M-J, ET AL. Corps étrangers des voies aéro-digestives chez l'enfant. *Rev. Col. Odonto-stomatol. Afr. Chir. Maxillo-fac.* : 13, 3, 35-39, 2006.
4. DIOP E, TALL A, DIOUF R, NDIAYE I. Corps étrangers laryngés: prise en charge chez l'enfant au *Sénégal. Arch. Pediatr.* : 7, 1, 10-15, 2000.
5. IJADUOLA GTA. Foreign body in the larynx in Nigerian children. *J Trop. Pediatr.* : 32, 1, 31-34, 1986.
6. FERRAND O, LEGROS MC, PRUDHOMME G, DE BELLEFON YM, DUBOIS DE MONTREYNAUD JM. Extraction des corps étrangers des voies aériennes de l'enfant par trachéobronchoscopie ; problèmes pratiques et résultats. *Acta Endocopica* : XI, 1, 19-27, 1981.

7. GRANRY JC, MONRIGAL JP, DUBIN J, PRECKEL MP, TESSON B. Corps étrangers des voies aériennes. *Disponible sur http://www.urgences-serveur.fr/IMG/pdf/corps etranger_va_sfar*_1999.pdf.

8. DE SOUSA STEV, RIBEIRO VS, DE MENEZES FILHO JM, DOS SANTOS AM, BARBIERI MA, DE FIGUEIREDO NETO JA. Foreign body aspiration in children and adolescents: experience of a Brazilian referral center. *J. bras. Pneumol.* : 35, 7, 2009.

9. LESCANNE E, SOIN C, PLOYET M-J, LESAGE V, MERCIER C. Corps étrangers laryngo-trachéo-bronchiques. *Encyclo Med Chir ORL* : 20-730-A-10, 1997.

10. LACCOURREYE L. Les corps étrangers en ORL. 03_ConfMed_SFMU_LC : 3-12, 2003. *Disponible sur www.sfmu.org/fr/formation/cours_sup/telecharger/?id=27*.

11. LUCHI GER, JUNIOR JJJ, CRESPO CC, NAKASIMA J, PIZZINI FEC, SWENSSON RP, BOLDORINI PR. Laryngeal foreign body causing bronchial spasm. *Rev. Bras. Otorrinolaryngol.*: 73, 3, 2007.

12. GAUVIN F, QUINTAL M-C, FARRELL CA, BERGERON S, LACROIX J. Maladies obstructives laryngo-trachéales chroniques ou récidivantes. *Médecine thérapeutique - Pédiatrie* : 1, 5, 419-425, 1998.