

PRISE EN CHARGE CHIRURGICALE D'UN KYSTE ODONTOGÈNE INFLAMMATOIRE MANDIBULAIRE : RAPPORT DE CAS.

SURGICAL TREATMENT OF A MANDIBULAR INFLAMMATORY ODONTOGENIC CYST : A CASE REPORT

GASSAMA B.C.¹, TAMBA B¹., DIAL C²., DIA-TINE S¹., BA A¹., KOUNTA A¹., NIANG P¹., DIALLO B¹.

1-Service de Chirurgie buccale, Département d'Odontologie, UCAD, Dakar, Sénégal

2-Service d'anatomo-pathologie de l'Hôpital General de Grand YOFF (HOGGY) Dakar.

Correspondance : Dr GASSAMA-BARRY Cathérine

Service de Chirurgie buccale, Département d'Odontologie, UCAD, Dakar, Sénégal

cathygassama2000@yahoo.fr

RÉSUMÉ

Les kystes inflammatoires ou radiculo-dentaires sont des néoformations bénignes dont les aspects cliniques, radiologiques et évolutifs sont polymorphes. Les phénomènes inflammatoires qui en sont à l'origine surviennent après une nécrose pulpaire, secondaire à une carie dentaire ou un traumatisme. La transformation kystique est liée à la prolifération des vestiges épithéliaux (restes de Malassez) dans la cavité bordée par un épithélium d'origine odontogénique. Les kystes radiculaires sont prédominants au maxillaire, l'évolution est souvent asymptomatique et la découverte est alors radiologique. Le diagnostic clinique doit être confirmé par l'étude anatomopathologique.

Nous rapportons le cas d'un kyste radiculo-dentaire mandibulaire d'une patiente alboderme âgée de 18 ans. Le traitement a consisté en une énucléation, aucune récurrence n'a été observée après un an.

MOTS CLÉS : KYSTE ODONTOGÈNE INFLAMMATOIRE- MANDIBULE- TRAITEMENT CHIRURGICAL- ÉNUCLÉATION

ABSTRACT

Mandibular radiculo-dental cyst: a case report. Inflammatory or radicular cysts are harmless neoplasms with polymorphic, clinical, radiological and progressive aspects. Inflammatory medical case history from which it originates, occur following a pulpal necrosis relating to tooth decay or trauma. The cystic transformation is related to the proliferation of epithelial traces (Malassez remains) in the cavity edged by an odontogenic epithelium. Radicular cysts are predominant in the maxilla; their evolutions are often asymptomatic and could be revealed through radiology. The clinical diagnosis must be confirmed by an anatomopathological study.

We are reporting the case of a mandibular radiculo-dental cyst affecting a 18-year old alboderm patient. The treatment has consisted of an enucleation; no recurrence has been observed after one year.

KEY WORDS: INFLAMMATORY ODONTOGENIC CYST- MANDIBLE- SURGICAL TREATMENT- ENUCLEATION

INTRODUCTION

Les kystes odontogènes occupent, en raison de leur fréquence, une place prépondérante parmi les lésions lacunaires intéressant les maxillaires [1,3]. Plusieurs types ont été décrits parmi lesquels les kystes odontogènes liés au développement et ceux d'origine inflammatoire ; ces derniers comprenant les kystes radiculaires et les kystes résiduels. De manière plus spécifique, les kystes odontogènes inflammatoires sont définies comme des néoformations bénignes dont les aspects clinique, radiologique et évolutif sont polymorphes. Ce sont les plus fréquents et ils représentent environ 60% de l'ensemble des kystes des maxillaires [2, 3].

Ils sont découverts lors d'un épisode aigu, de leur phase d'extériorisation ou le plus souvent fortuitement ; le diagnostic positif est d'ordre anatomopathologique [6, 7]. Cependant devant une dyschromie, une dent mortifiée ou une tuméfaction apicale, le praticien devra procéder à l'examen radiographique. L'image obtenue est celle d'une géode radioclaire, homogène avec des limites plus ou moins nettes signant ainsi une lésion apicale à type de granulome ou de kyste [7].

La prise en charge de ces lésions relève de la chirurgie associée ou non de l'endodontie.

Notre objectif, à travers ce rapport de cas, était de décrire les aspects diagnostiques et thérapeutiques d'un kyste large kyste radiculo-dentaire de la région antérieure de la mandibule.

OBSERVATION

Une jeune femme, âgée de 18 ans, alboderme, en bonne santé et sans antécédents particuliers, a été reçue dans le service de Chirurgie buccale du Département d'Odontologie de l'Université Cheikh Anta Diop. L'odontalgie mandibulaire a été le motif principal de la consultation et elle était associée à une symptomatologie dominée par la fièvre, l'asthénie liée à une altération de la fonction masticatoire.

L'examen exobuccal montrait une légère asymétrie faciale. Les tissus de recouvrement étaient d'aspect normal, les aires ganglionnaires sous-mentales adhérentes et la sensibilité cutanée du territoire concerné conservée.

L'examen endobuccal a mis en évidence une tuméfaction vestibulaire antérieure, recouverte d'une muqueuse d'aspect normal, s'étendant de la 33 à la 43 de et comblant le fond du vestibule. A la palpation, la tuméfaction était douloureuse,

dépressible et accompagnée d'une mobilité du bloc incisivo-canin mandibulaire. Les dents en rapport avec la lésion étaient saines et répondaient positivement aux tests de vitalité thermiques à l'exception de la 31 qui présentait une dyschromie associée à une nécrose pulpaire. Les percussions, axiale et transversale étaient douloureuses. Des épisodes inflammatoires aigus accompagnés d'une fistulisation étaient récurrents. Toutefois, la patiente n'a pas souvenir d'un passé traumatique.

Le déplacement important des incisives centrales, la présence d'une tuméfaction d'évolution lente nous ont amené à suspecter une lésion kystique.

L'orthopantomogramme (Fig. 1) a révélé une image lacunaire uniloculaire, d'environ 22 mm de diamètre, bien limitée, discrètement polylobée, en rapport avec les apex des dents du bloc incisivo-canin mandibulaire. La lésion occupait une grande partie de la région symphysaire et avait refoulé les racines des incisives ; il n'y avait pas de rhizolyse.

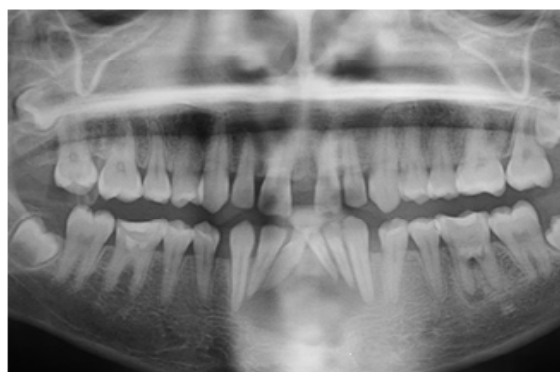


Figure 1 : orthopantomogramme : image lacunaire uniloculaire entourée d'un liseré d'ostéocondensation avec digitations inférieures appendues aux apex des dents du bloc incisivo-canin mandibulaire

Devant ces éléments cliniques et radiologiques, plusieurs diagnostics ont été évoqués, notamment celui d'un kyste radiculo-dentaire, d'un kératokyste, d'un l'améloblastome, d'un kyste solitaire ou anévrismal.

Le traitement proposé dans un premier temps est l'énucléation de la lésion par voie alvéolaire élargie, cette dernière étant précédée d'un traitement endodontique sur les incisives latérales et les canines concernées par la lésion.

Les extractions des 31 et 41 ont été réalisées dans un deuxième temps, du fait d'une lyse dépassant les deux tiers radiculaires et d'une mobilité de degré 3 observées sur ces dents.

La résection apicale, d'environ 3mm, effectuée sur les deux incisives latérales (32-42) a permis d'améliorer la visibilité et d'éliminer tous les tissus inflammatoires susceptibles de provoquer une récurrence kystique (fig. 2, 3, 4).

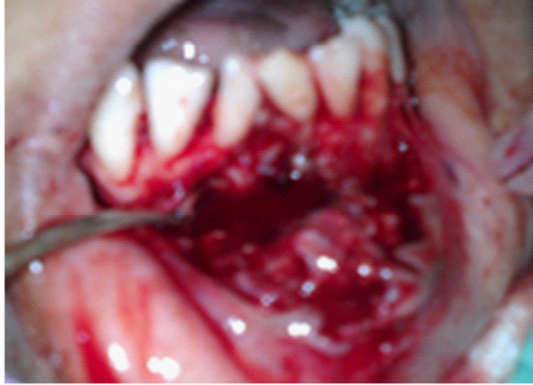

Figure 2 : Vue chirurgicale : le décollement d'un lambeau de pleine épaisseur trapézoïdale et résection osseuse

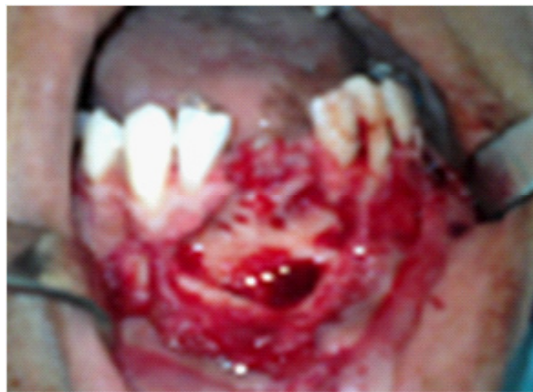

Figure 3: Vue chirurgicale : cavité opératoire après énucléation et extraction 31 et 41

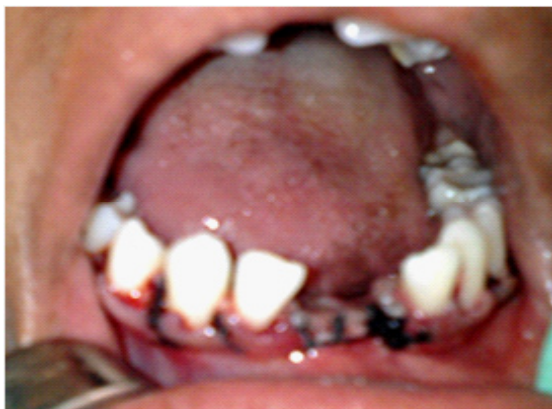

Figure 4: Vue chirurgicale : les points de sutures de la voie d'accès

La pièce opératoire après son énucléation a été fixée dans du formol à 10 % et adressée pour l'examen anatomopathologique.

L'examen macroscopique des tissus prélevés a mis en évidence une membrane kystique renfermant un liquide hématique parsemé de cristaux jaunâtres. L'étude anatomopathologique a montré un fragment tissulaire fibro-inflammatoire avec un infiltrat polymorphe modéré, un revêtement épithélial malpighien pluristratifié non kératinisé faisant évoquer un kyste inflammatoire mandibulaire (fig. 5). La patiente a été revue à 1, 3 et 6 mois. L'évolution était favorable, aucune récurrence n'a été objectivée.

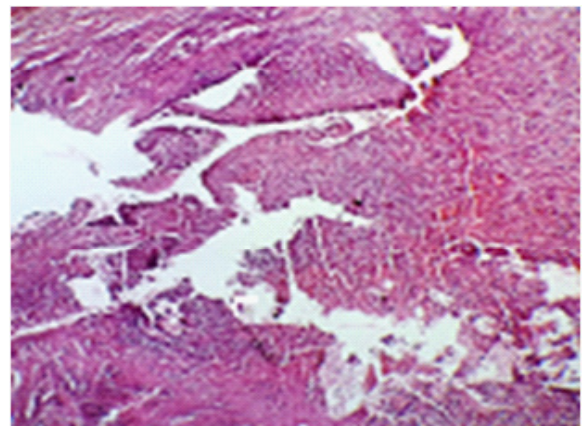


Figure 5 : Coupe histologique : fragment tissulaire (HE X100) fibro-inflammatoire avec un infiltrat polymorphe modéré

COMMENTAIRE

Les kystes radiculo-dentaires représentent les lésions odontogènes les plus communes. Les phénomènes inflammatoires qui en sont à l'origine surviennent à la suite d'une nécrose pulpaire, en rapport avec la carie dentaire ou un traumatisme [1, 8, 9].

Le pic d'incidence du kyste radiculaire varie selon les études. Certains auteurs le situent entre les deuxièmes et quatrièmes décennies de la vie [2, 4], tandis que d'autres ont observés une prévalence plus élevée entre les troisièmes et cinquièmes décennies [1, 9]. Il touche plus d'homme que de femme ; toutefois, des études récentes rapportent un taux plus élevée de kystes radiculo-dentaires inflammatoires chez de jeunes sujets masculins et une nette prédominance au maxillaire antérieur [3, 10].

A la mandibule, la localisation antérieure est moins décrite, 81% des kystes radiculaires de ce secteur concernent la région postérieure [4].

Chez cette jeune patiente l'évolution de la pathologie est vestibulaire, soufflant la corticale osseuse externe. La pression osmotique positive du kyste explique son extension vers des zones de moindre résistance avec extériorisation vestibulaire sous-muqueuse, voire fistulisation. Par ailleurs, le remodelage osseux induite par la lésion kystique peut affaiblir l'os, entraînant des modifications fonctionnelles qui prédisposent le patient à l'infection et à la fracture pathologique [1,9] d'où l'intérêt d'un diagnostic précoce en particulier pour les kystes volumineux.

Le bilan clinique basé sur la taille radiologique ou la présence d'un tissu radio-opaque autour de la lésion doit être complété par l'anatomopathologie afin de poser un diagnostic précis [11,12]. Certes, le cône beam voire une image numérisée aurait permis une meilleure définition de cette lésion. Toutefois la radiographie panoramique associée à un status rétroalvéolaire permet d'apprécier tous les contours de ces lésions. Dans le cas présent, les examens radiographiques indiquaient des diamètres maximaux de 22mm au niveau de la plus grande circonférence de la formation pathologique para-apicale confirmant les données de la littérature. En effet, selon Martin-Duverneuil [7], une image périapicale, unique et homogène, de plus de 10 mm de diamètre appendue à l'apex d'une dent mortifiée serait évocatrice d'un kyste radiculaire. Cette image bien limitée, est soulignée par un liseré dense et se poursuit avec la lamina dura. Il fait suite au granulome périapical, plus petit, de tonalité grise et de même siège et les calcifications sont toujours absents [9, 10]. Toutefois, selon la taille et la localisation, l'image radiographique de larges kystes radiculo-dentaires peut se confondre à celle d'un améloblastome ou un kératokyste [1, 7, 9].

Dans notre cas, le diagnostic a été confirmé par l'étude anatomopathologique. La présence d'un épithélium pavimenteux stratifié non kératinisé d'épaisseur variable a été rapportée dans la littérature [12,14]. En effet lorsque le processus inflammatoire est important le revêtement présente une hyperplasie avec de nombreuses invaginations. Dans les lésions particulièrement enflammées, des paillettes de cholestérol et des macrophages squameux peuvent être apparentes.

Le traitement de ce kyste mandibulaire a consisté en l'exérèse chirurgicale avec extraction des deux incisives centrales (31, 41). Cette option thérapeutique s'explique par l'extension de la lésion kystique et de la perte osseuse importante,

dépassant les deux tiers radiculaires, au niveau des dents concernées. En effet, l'énucléation par voie chirurgicale constitue la meilleure option pour les kystes apicaux très larges dépassant 20 mm diamètre mais également en cas d'infection ou de nécrose prolongée de la pulpe causant une large radioclarité apicale réfractaire au traitement classique [15]. Toutefois la marsupialisation avec décompression, réalisée avant l'énucléation chirurgicale permet de réduire la taille de la lésion et les risques d'atteinte des dents et des structures anatomiques connexes [7, 15].

Dans certains cas, lorsque le volume osseux est suffisant, et en présence d'organes dentaires fiables sur le plan prothétique, le traitement conservateur combinant endodontie et chirurgie sera privilégié. Les récidives sont peu fréquentes et dans quelques rares cas des complications secondaires à l'infection ou à la fracture pathologique peuvent survenir.

CONCLUSION

Les kystes radiculaires peuvent représenter un défi diagnostique et thérapeutique, aussi bien pour le clinicien que pour l'anatomopathologiste. Leur traitement implique toujours le choix d'une option thérapeutique, chirurgicale ou non. Des taux de succès élevés des interventions, dans le domaine de la chirurgie périapicale, ont été notés, avec l'introduction des techniques micro-chirurgicales.

RÉFÉRENCES

1. MEYER KA, BANCROFT L W, DIETRICH T J, KRANS-DORF M J, PETERSON J J. Imaging characteristics of benign, malignant, and infectious jawlesions: a pictorial review. *Am J Roeng* 2011;197:412-21.
2. AL SHEDDI MA. Odontogenic cysts. A clinicopathological study. *Saudi Med J* 2012;33:304-8.
3. AÇIKGÖZ A, UZUN-BULUT E, ÖZDEN B, GÜNDÜZ K. Prevalence and distribution of odontogenic and nonodontogenic cysts in a Turkish population. *Med Oral Patol Oral Chir Bucal* 2012;17:108-15.
4. ZIBO H. N, MILLER E. Endoscopically assisted enucleation of a large mandibular periapical cyst. *Stomatol Bal Dent and Maxillofac J*, 2011;13:128-31.
5. SOUZA LB, GORDÓN-NÚÑEZ MA, NONAKA CF, MEDEIROS MC, TORRES TF, EMILIANO GB. Odontogenic cysts: demographic profile in a Brazilian population over a 38-year period. *Med Oral Patol Oral Chir Bucal* 2010;15:583-90.
6. LASFARGUES JJ, MACHTOU P. Pathogenèse des lésions périapicales. *Réal Clin* 2001;12:139-48.

7. MARTIN-DUVERNEUIL N, SAHLI-AMOR M, CHIRAS J. Imagerie tumorale odontogénique des maxillaires. *J Radiol* 2009;90:649-60.
8. RUHIN B., GUIBERT F., BERTRAND J-C. Traitement des kystes, des tumeurs et des pseudo-tumeurs bénignes des maxillaires. *EMC (Elsevier SAS, Paris), Stomatologie*, 22-062- K-10, 2005.
9. DEVENNEY-CAKIR B, SUBRAMANIAM RM, IM-SANDE H, GOHEL A, SAKAI O. Cystic and cystic-appearing lesions of the mandible: review. *Am J Roeng* 2011;196:66-77.
10. DAMM DD. Periapical radiolucency of the anterior mandible. Simple bone cyst. *Gen Dent* 2008;56:584, 587.
11. DUNFEE BL, SAKAI O, PISTEY R, GOHEL A. Radiologic and pathologic characteristics of benign and malignant lesions of the mandible. *Radiographics* 2006;26:1751-68.
12. SCHULZ M, BOSSHARDT D, VON ARX T. Chirurgie périapicale avec examen histologique de la lésion : présentation d'un cas clinique. *Rev Mens Suisse Odontostomatol* 2009;119:999-1005.
13. WHITE SC, PHAROHA MJ. Cysts and cystlike lesions of the jaws (pp.343-65). In: *White SC, Pharoha MJ, eds. Oral radiology: principles and interpretation, 6th ed. Mosby Elsevier, St.Louis, 2009.*
14. LOVE RM, FIRTH N. Histopathological profile of surgically removed persistent periapical radiolucent lesions of endodontic origin. *Int Endod J* 2009;42:198-202.
15. TORRES-LAGARES D, SEGURA-EGEA JJ, RODRIGUEZ-CABALLERO A, LLAMAS-CARRERAS JM, GUTIERREZ-PEREZ JL. Traitement d'un large kyste maxillaire par marsupialisation, décompression, chirurgie endodontique et énucléation. *J Can Dent Assoc* 2011:77-87.