Rev. Int. Sc. Méd. Vol. 9, n°2, 2007, pp. 38-42
© EDUCI - 2007

ASPECTS EN IMAGERIE ET DIAGNOSTIC DES COMPLICATIONS EVOLUTIVES DE LA DREPANOCYTOSE HOMOZYGOTE A PARTIR DE 162 CAS COLLIGES AU CHU DE YOPOUGON

TOURÉ A.[1], COULIBALY A.[1], TOLO A.[2], N'GBESSO R.D.[3], KEITA A.K.[4]

1- Assistant chef de Clinique, Service de Radiologie, CHU de Yopougon- Abidjan (RCI)
2- Maître - Assistante, Service d'Hématologie, CHU de Yopougon
3- Professeur titulaire, Service de Radiologie, CHU de Yopougon
4- Professeur titulaire, chef de Service de Radiologie, CHU de Yopougon

Correspondance : TOURÉ Abdoulaye, Service de Radiologie, CHU Yopougon-Abidjan (RCI)
06 BP 1048 Abidjan 06
Téléphone : (225) 05 08 34 62
E-mail : tourreadam@yahoo.fr

RESUME

Contexte : La drépanocytose touche 12 % de la population ivoirienne dont 2% de formes majeures.

Objectif : Préciser l'apport de l'imagerie en diagnostic et à la surveillance des complications évolutives de la drépanocytose.

Matériels et méthodes : Etude rétrospective concernant une période de 8 ans (de janvier 1991 à décembre 1998) effectuée en collaboration entre les services de radiologie et d'hématologie clinique du CHU de Yopougon a concerné 162 patients drépanocytaires homozygotes qui ont bénéficié d'examens radiologiques (Radiographies standard ; d'échographie et examens tomodensitométrique cérébral en fonction des signes d'appel clinique et biologiques.

Résultats : L'âge des patients variait de 2 à 38 ans avec un âge moyen de 14,6 ans et un sex ratio de 1,13. Trois types de complications ont été répertoriés : anémiques (60,50%) ; infectieuses (33,61%) ; et ischémiques (5,88%).

Complications anémiques : la lithiase biliaire seule représentait 17.7 % de ces complications

Complications infectieuses : elles étaient dominées par la broncho-pneumopathies et les atteintes ostéoarticulaires représentant respectivement 33,75% et 30% des

Complications ischémiques : la nécrose de la tête fémorale et accidents vasculaires cérébraux avec des fréquences respectives de 42,9% et 21,4%.

Conclusion : L'imagerie médicale est indispensable au diagnostic et à la surveillance des complications évolutives de la drépanocytose .Elle vient en complément au bilan biologique et devrait contribuer à réduire de façon significative la morbidité et la mortalité chez ces patients.

MOTS-CLÉS : DRÉPANOCYTOSE HOMOZYGOTE, COMPLICATION, IMAGERIE MÉDICALE.

SUMMARY

Background : *Sickle cell disease concerns 12 % of the population in Côte d'Ivoire with 2 % of the major forms.*

Aim *: to clarify the contribution the medical radiologic in the diagnosis and the following up of the complications in the course of sickle cell anemia.*

Methodology *: Retrospective study in 8 years (from January, 1991 to December, 1998) was performed together by the department of radiology and clinical haematology in the teaching hospital of Yopougon and concerned 162 patients wich were followed up in our hospital .The patients benefited radiologic examination (plane radiographs; ultrasound and cerebral CT scan) according to the signs of clinical appeal.*

Results *: The age of the patients varied 2 to 38 years with a mean of 14,6 years; The ratio sex was 1.13. Three types of complications were listed; anemic (60.50 %); infectious (33.61 %); and ischémic (5.88 %).*

About anemic complications: gallstone alone represented 17.7 % of the cases.

Infectious complications: were dominated by broncho-pneumonia and ostéoarticular involvement wich representing respectively 33.75 % and 30 % of the cases.

Ischémic complication: were femoral head necrosis and cerebral vascular accidents with respective rates of 42.9 % and 21.4 %.

Conclusion *: Medical radiologic is indispensable to the diagnosis and the following up of the evolutionary complications of sickle cell anemia. Medical radiologic exploration comes to be complement to the biologic check up and should contribute to reduce in a significant way morbidity and mortality at these patients.*

KEY WORDS *: SICKLE CELL ANEMIA, COMPLICATION, MEDICAL IMAGERY*

INTRODUCTION

La drépanocytose ou hémoglobinose S est une maladie héréditaire structurale de l'hémoglobine qui se transmet sur un mode autosomique récessif et caractérisée par le remplacement du sixième acide aminé (l'acide glutamique) de la chaîne ß de la globine par un résidu valine.

C'est la plus fréquente des anomalies de l'hémoglobine qui touche environ 100 000 000 de personnes dans le monde [7].

En Côte d'Ivoire, sa fréquence globale est de 14% dont 2% de forme majeure.

Les manifestations cliniques sont dominées par des crises vaso occlusives douloureuses, hémolytiques anémiques et mixtes.

L'évolution est émaillée de multiples complications, dont les plus fréquentes et connues sont : l'anémie, l'infection et l'ischémie. Ces complications si, elles ne sont pas dépistées à temps peuvent entraîner une mortalité accrue chez ces patients.

Leur connaissance peut contribuer à une meilleure prise en charge de ces complications et à améliorer la vie des patients.

Répertorier les anomalies observées et préciser l'apport de l'imagerie en diagnostic et à la surveillance des complications évolutives de la drépanocytose homozygote.

I- PATIENTS ET METHODES

L'étude rétrospective s'est déroulée sur 8 ans (janvier 1991 à décembre 1998) au CHU de Yopougon en collaboration par les services de radiologie et d'hématologie clinique. Ce travail a concerné 162 patients drépanocytaires homozygotes suivis et fichés.

Dans le cadre du bilan de suivi, des examens radiologiques ont été effectués en fonction des signes d'appel clinique : radiographies standards ; échographies et examens tomodensitométrique. Des examens biologiques ont été associés.

Critères d'inclusion des patients :

- drépanocytaires majeurs homozygotes SSFA2,
- patients hospitalisés pour une crise ou une des complications évolutives sans critère d'âge et de sexe.

Nous avons procédé en la relecture des comptes rendus radiologiques et relevé les anomalies mentionnées et les diagnostics ont été retenus après corrélation radio clinique thérapeutique et biologique.

II- RESULTATS

L'âge des patients, rapporté dans le tableau n°1, variait de 2 à 38 ans avec un âge moyen de 14,6 ans pour un écart type de 8,8.

Sur les 162 patients on notait 86 hommes (53%) et 76 femmes (47%), soit un Sex-ratio de 1,13 en faveur des hommes.

Les diagnostics finaux (238 fois) ont été répartis en trois types de complications qui étaient : anémiques 144 fois soit (60,50%) ; infectieuses 80 fois, soit (33,61%) ; et ischémiques 14 fois, soit (5,88%).

Un patient pouvait présenter plusieurs complications à la fois.

Les complications anémiques étaient les plus fréquentes (60,50%) et les associations de complications les plus observées étaient : complications infectieuse et anémique d'une part et ou ischémique et anémique d'autre part.

La répartition des complications anémiques rapportée dans le tableau n°2 a montré une prédominance de la lithiase biliaire (17,4%) qui était asymptomatique et de diagnostic 'échographie.

Les complications infectieuses étaient dominées par les atteintes pulmonaires (33,75%) et ostéoarticulaires (30%). (Voir tableau n°III),

Toutes les infections broncho pulmonaires et ostéoarticulaires ont été objectivées par la radiographie standard.

Quand aux complications ischémiques, les diagnostics de nécrose osseuse (42 ,9%), (fig n°2) et d'accident vasculaire ischémique cérébraux (21,4%) ont été établis par la radiographie standard et la tomodensitométrie. (Voir tableau n°IV).

Tableau n°I : Répartition selon l'age de nos patients

AGE EN ANNEES	NOMBRE	%
0-4	19	11,7
5-9	30	18,5
10-14	40	24,7
15-19	27	16,7
20-24	20	12,3
25-29	16	9,9
30-34	6	3 ,7
35-39	4	2,5
Total	162	100

L'analyse montre que nos patient avait entre 0 et 39 ans avec une moyenne 14,6 ans ; min =2 max=38 ; écart type =8,8.

© EDUCI - 2007

Tableau n°II : Répartition des complications anémique

Complications	Nombre	%
Anémie aigue	115	79,8
Lithiase biliaire	25	17,4
Insuffisance cardiaque	2	1,4
Ulcère de jambe	2	1,4
Total	144	100

Un malade pouvait avoir plusieurs complications à la fois.

Les diagnostics de lithiase biliaire ont été faite à l'échographie.

Tableau n°III : Répartition des complications infectieuses

Infection	Nombre	%
Pulmonaires (broncho-pneumopathies)	27	33,75
Ostéoarticulaires (ostéomyélites et ostéoarthrites)	24	30
Dentaire	2	2,5
ORL et digestive	20	25
Infections urinaires	7	8,75
Total	80	100

La moyenne des infections était 0,49 par malade.

Les complications dépistées par l'imagerie (radiographie standard) étaient l'atteinte broncho pulmonaire et ostéoarticulaire.

Tableau n°IV : Répartition des complications ischémique**s**

Complications ischémiques	Nombre	%
Nécrose osseuse	6	42,9
Complication oculaire	3	21,4
Priapisme	2	14,3
Accidents vasculaires Cérébraux ischémiques	3	21,4
Total	14	100

Les diagnostics de nécrose de la tête fémorale d'accidents vasculaires cérébraux ont été établis par la radiographie et la tomodensitométrie.

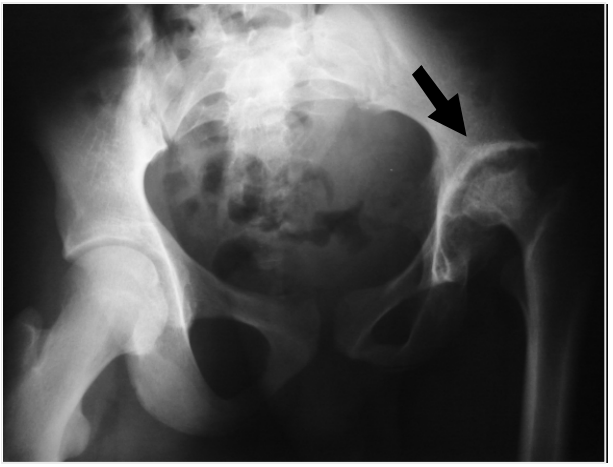

a

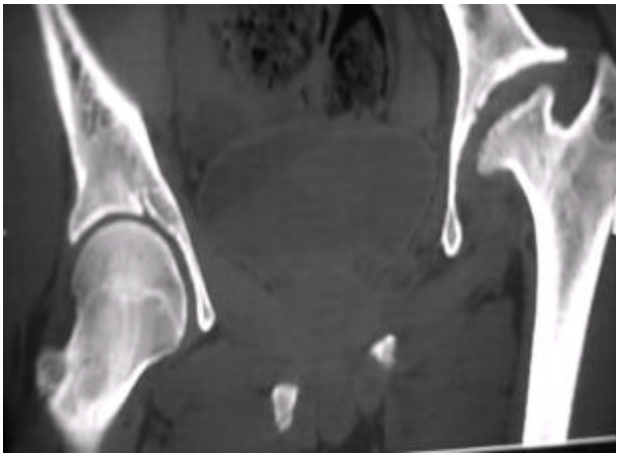

b

Figure n°1 : Ostéonécrose avancée (®) de la tête fémorale gauche ; aspect à la radiographie standard (a) et à la tomodensitometrie(b).

© EDUCI - 2007

III- DISCUSSION

Les résultats obtenus dans cette étude battent en brèche la théorie selon laquelle le drépanocytaire homozygote meurt avant l'age de la puberté[4]. Nos patients avaient entre 2 et 38 ans avec une moyenne à 14,6 ans et73 patients (49,7%) avaient plus de 15 ans(tableau n°1).

Nos résultats concordent avec ceux se plusieurs auteurs[3,9,10].

La drépanocytose homozygote est donc compatible avec une survie prolongée. Mais, il ne semble pas exister de corrélation avec le sexe [2,4,7].

En ce qui concerne les complications retrouvées par l'imagerie, nos résultats concordent avec ceux de TIMITE K. A. et coll.[13] et ANGAMA E.[2] avec la prédominance des complications anémiques.

La complication anémique retrouvées par l'imagerie était la lithiase biliaire soit 17,4% des cas, de découverte échographique comme rapportée dans des études antérieurs de GALACTEROS et Coll. avec une fréquence 14,63%[12] et d'ABBY et Collen (Cote d'Ivoire) avec une fréquence 28,97[1].

La fréquence de la lithiase selon GALACTEROS augmente avec la l'importance de l'hémolyse[12].

Les complications ischémiques en imagerie :

La nécrose de la tête fémorale (42,9% des cas) dominait les complications ischémiques.

GOLDING et CARAYON[8] ont retrouvé des fréquences plus élevées respectivement 9,8 %et 14,08% dans la forme double hétérozygote SC que dans la forme homozygote SS.

Les accidents vasculaires cérébraux 3 cas, soit (21,4%) étaient la deuxième complication ischémique diagnostiquée à l'imagerie.

Cette fréquence faible (2 à 4%) des accidents vasculaires cérébraux a été également signalée par BEAUVAIS[5].

Il affirme qu'il s'agit d'un accident rare mais qui peut survenir chez le drépanocytaire homozygote.

Les complications infectieuses et imagerie :

En ce qui concerne les complications infectieuses radiologiquement décelables, nos résultats correspondent aux données de la littérature [2,6,10,11] avec la prédominance des broncho-pneumopathies (33%) et de l'ostéomyélite (23,75%).

Cette susceptibilité aux infections du drépanocytaire s'explique par l'asplénie fonctionnelle et la baisse du pouvoir du sérum vis à vis des germes capsulés[6].

CONCLUSION

L'imagerie médicale apporte une contribution importante dans la détection et l'évaluation des complications évolutives chez le drépanocytaires homozygote.

Ainsi, trois types de complications ont été dépistés avec une prédominance des complications anémiques (60,50%), suivie des complications infectieuses (33,61%) et ischémique (5,88%).

Ces examens d'imagerie associés au bilan biologique peu permettre de réduire la morbidité et la mortalité chez ces patients.

Ces examens d'imageries devraient être inclus dans le bilan annuel de surveillance chez le drépanocytaire. Devant donc un signe d'appel clinique chez ces malades, l'on ne devrait pas hésiter à demander les examens adaptés.

Le bon usage des examens d'imagerie peu améliorer la qualité et l'espérance de vie de l'hémoglobinopathe homozygote.

REFERENCES BIBLIOGRAPHIQUES

1- ABBY CB, SANGARE A, BOUGOUMA A, MEITE M KEITA K, DJEDJE A T, SANOGO I, CABANNES R Lithiase biliaire et drépanocytose. *Rev. Méd.* Côte d'Ivoire 1986 ; 20,78 : 26-31.

2- ANGAMA E. Infection chez l'enfant drépanocytaire. *Thèse Méd.* Abidjan 1990 N° 1062

3- AUBRY P, GIRAU J, COLLE M, MASSACRIER A, DOITEAU R. Etude comparative de la drépanocytose homozygote SS et du double hétérozygotisme SC chez l'adulte africain, à propos de 34 observations. *Méd et Armées* 1973 ; 1 ,8 ; 37-44.

4- BARBOTIN -LARRIEU M. Drépanocytose : Evolution et pronostic chez l'adule. In BGUE P: *La maladie drépanocytaire*. Ed Paris SANDOS 1984 : 240- 48.

5- BEAUVAIS P. *Les accidents vasculaires cérébraux de la drépanocytose*. STV 1996 ; 8 ,8 : 505 -10.

6- BEGUE P.Infection et drépanocytose. *Path. Biol* 1999 ; 47 ; 1 : 19 -25.

7-CABANNES R. La drépanocytose : Pronostic. *Medicorama* 1973 ; 156 : 24-25.

8- CARAYON A, FUSTEC R. Les lésions ostéoarticulaires dans la drépanocytose. *Med d'Afr Noire* 1967 ; N° Spécial :73-79.

9- ELIRA -DOKEKIAS .A. Etude analytique des facteurs d'aggravation de la maladie drépanocytaire au Congo. *Pub Méd Afr*. 131 : 12-16.

© EDUCI - 2007

10- CISSE R, SANO D, TRAORE A, CHATEIL JF, SAWADOGO A, SANOU A, OUIMINGA R M, DIAR F. Apport de l'imagerie médicale dans les manifestations viscérales de la drépanocytose chez l'enfant. *Méd d'Afr Noire* 1998 ; 45 ,4 : 226 -30

11- CISSE R, WANDAOGO A, TAPSOBA TL, CHATEIL J F, OUIMINGA RM, DIARD F. Apport de l'imagerie médicale dans les manifestations ostéoarticulaires de la drépanocytose chez l'enfant. *Méd. d'Afr Noire* 1998 ; 45, 4 : 220-223

12- GALACTEROS F, BEUZARD Y. Les hémoglobinopathies : *in Hématologie* France flammarion 1984 : 269-92.

13- TIMITE KONAN AM, KANGAH DK, KOUAME KONAN J, HOUENOU AGBO Y, SANGARE A, GAGNARD V, ESSOH NOMEL P, CABANNES R, ROUX C, ASSI ADOUJ. Prévalence des complications de la drépanocytose majeure. *Méd.d'Afr Noire* 1981 ; 28,5 : 258-88

© EDUCI - 2007