PRISE EN CHARGE DE LA CATARACTE POST-TRAUMATIQUE AU SERVICE D'OPHTALMOLOGIE DU CENTRE HOSPITALIER ET UNIVERSITAIRE DE COCODY

MANAGEMENT OF TRAUMATIC CATARACT IN OPHTALMOLOGY DEPARTEMEN AT HOSPITAL AND UNIVERSITARY CENTER OF COCODY

SOUMAHORO M[1], KOUASSI FX[1], KOMAN CE[1], KRA AS[1], SOWAGNON TYC[3], DIOMANDE IA[2], OUATTARA Y[2], KOFFI KV[2], KONÉ S[3].

1- Service d'Ophtalmologie CHU de Cocody-Abidjan

2- Service d'Ophtalmologie CHU de Bouaké-Abidjan

3- Service d'Ophtalmologie CHU de Yopougon

Correspondance : Dr SOUMAHORO MASSESE

Assistant Chef de Clinique à l'URF SMA - Service d'Ophtalmologie CHU de Cocody.

Email : soum.masse@yahoo.fr

RÉSUMÉ

But : Etait étudier le profil épidémiologique, clinique et thérapeutique de la cataracte post traumatique au service d'Ophtalmologie du CHU de Cocody.

Matériel et Méthodes : Etude rétrospective qui a été réalisée au service d'ophtalmologie du Centre Hospitalier Universitaire de Cocody (CHU) sur une période de 13 ans de Janvier 2000 à Septembre 2013. Différents paramètres ont été analysés à l'aide d'une fiche d'enquête : données épidémio-cliniques, thérapeutiques et comptes rendus opératoires.

Résultats : L'âge moyen des patients était de 18,7 ans. 87% des patients étaient de sexe masculin. Ces traumatismes sont survenus principalement au cours des accidents de travail chez les adultes dans 25,9% des cas et les accidents de jeux et rixes chez les enfant dans 37%.

Le traumatisme a été perforant dans 55,6% des cas. L'acuité visuelle préopératoire était inférieure à 1/10 dans 91% des cas. La cataracte était totale dans 55 ,5% des cas. L'extraction extracapsulaire (EEC) a été realisée chez 70,6% de nos patients. L'acuité visuelle corrigée était supérieure ou égale 3/10 chez 35,3% des patients opérés.

Discussion : la cataracte post traumatique est une affection de l'adulte jeune et de l'enfant. Une prise en charge en urgence des lésions associées et la correction de l'aphakie par l'implantation en chambre postérieure garantissent un meilleur pronostic fonctionnel.

Conclusion : la cataracte post-traumatique est une affection grave pouvant compromettre la fonction visuelle. Elle pose encore dans nos structures des problèmes de prise en charge de l'aphakie chez l'enfant. Sa prévention passe par celle des traumatismes oculaires .

Mots – clés: cataracte –Post traumatic – Implantation – Aphakie - Ablyopie

ABSTRACT

***Purpose** : Was to study the epidemiogical,clinical and therapeutic profile of the traumatic cataract of traumatic cataract in Ophtalmology departemen at hospital and University Center of Cocody.*

***Material and methods**: A retrospective study was conducted in Ophtalmology departemen at hospital and University Center of Cocody, over a period of 13 years from January 2000 to September 2013. We analyzed different parameters using a survey sheet : epidemio-clinicals and therapeutics aspects, as surgical reports.*

***Results:** The mean age of patients was 18.7 years and 87% of patients were male. These injuries occurred mostly during the work accidents in the adult population with 25.9% of cases and games accidents and in children population vith 37% of cases. The trauma was perforing in 55.6% of the cases. The visual acuity pre surgery was less than 1/10 ème in 91% of the cases. There was total cataract in 55.5% of the cases. The extra capsular extraction (ECE) was realised in 70.6% of cases. The corrected visual acuity was more or equal to 3/10 ème for 35.3% of the patients who underwent surgery.*

***Discussion**: The traumatic cataract is an affection of the young adult and the child. A care at the emergency of the associated injuries and the correction of the aphakia by the posterior chamber implantation lead to a better functional results.*

***Conclusion**: Traumatic cataract is a severe affection which can compromise the vision. The care of the aphakia in the children population is still an issue in our structures. It's prevention through the eye injuries*

Key-words : Traumatic cataract –Implantation - Aphakie-Amblyopie

INTRODUCTION

La cataracte post-traumatique est une opacification cristallinienne consécutive à une agression extérieure du cristallin par un agent vulnérant. C'est une affection fréquente due à la recrudescence des traumatismes oculaires représentant 1,3 à 3,7% des urgences traumatologiques [1]. Elle constitue un accident grave responsable de cécité monoculaire souvent définitive. Il s'agit d'une cataracte difficile aussi bien pour les patients que pour les Ophtalmologistes. En effet, elle touche le plus souvent le sujet jeune avec des répercussions socio-professionnelles importants et un risque d'ambyopie chez les enfants [2]. Le pronostic de la cataracte post-traumatique est surtout lié à court terme aux lésions associées du globe oculaire et à moyen et long terme, aux difficultés de correction de l'aphakie et/ou à la menace rétino-vitréenne [3]. Pour l'Ophtalmologiste, la variabilité des tableaux anatomo-cliniques avec une prise en charge non codifiée, en fait la difficulté [4,5]

Le but de notre travail était d'étudier le profil épidémiologique et l'aspect clinique ainsi que le traitement de la cataracte post-traumatique.

MATÉRIEL ET MÉTHODES

Il s'agissait d'une étude rétrospective réalisée au service d'ophtalmologie du Centre Hospitalier Universitaire de Cocody (CHU) durant une période de 13 ans, allant de janvier 2000 à septembre 2013. Au cours de cette période, 54 dossiers cliniques et comptes rendus opératoires de patients atteints de cataracte traumatique ont été enregistrés. Ont été inclus dans l'étude tous les dossiers de patients hospitalisés durant la période de l'étude pour une cataracte post-traumatique. Ont été non inclus tous les dossiers médicaux incomplets. La collecte des données a été effectuée à l'aide d'une fiche d'enquête. Les paramètres étudiés ont concerné les données:

-Epidémiologiques : âge, sexe, profession, circonstances de survenue, nature de l'agent traumatisant et mécanisme du traumatisme

-Cliniques : délai de la consultation, acuité visuelle de loin initiale, type anatomo-clinique de cataracte, lésions associées, acuité visuelle de loin finale corrigée

-Thérapeutiques : type de chirurgie et complications post-opératoires .

L'analyse des données a été réalisée avec les logiciels World, Excel,EPI INFO version 3.05 avec calcul des moyennes et des pourcentages.

RÉSULTATS

DONNÉES ÉPIDÉMIOLOGIQUES

Notre étude a porté sur 54 patients. La prédominance masculine était nette avec 47 sujets de sexe masculin soit environs 87 % et un sexe ratio de 6, 7. L'âge moyen était de 18,7 ans. Les enfants de 6 à 15 ans ont représenté 37% et les adultes jeunes (21 à 30 ans) 33.3% des cas. Il s'agissait essentiellement d'élèves dans 39% des cas et de travailleurs manuels (artisans et planteurs) dans 24,1% des cas. Ces traumatismes sont survenus principalement au cours des accidents de travail chez les adultes dans 25,9% des cas et des accidents de jeux et rixes chez les enfant dans 37% des cas (figure 1). Les agents traumatiques dominants ont été de nature métallique et végétale respectivement dans 29,6% puis 27,8% des cas. 68,5% des patients ont consulté dans la première semaine.

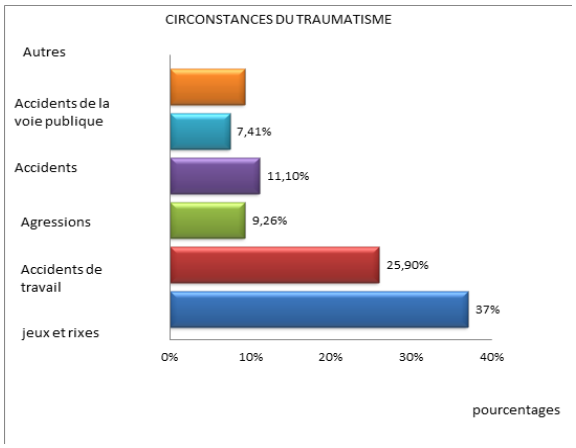

Figure 1 : *Répartition des patients selon les circonstances du traumatisme*

DONNÉES CLINIQUES, THÉRAPEUTIQUES ET PRONOSTIQUES

La cataracte était unilatérale dans la totalité des cas avec une atteinte prédominante de l'œil droit dans 65,3% des cas. Le traumatisme a été perforant dans 55,6% des cas (n=30) et contusif dans 44,4% des cas (n=24). L'acuité visuelle à l'admision était effondrée inférieure à1/10 dans 91% des cas. La cataracte était totale dans 55,5 % des cas (figure 2). Toutes les structures du globe oculaire ont été atteintes au cours de ces traumatismes oculaire (Tableau I).

 © EDUCI 2015

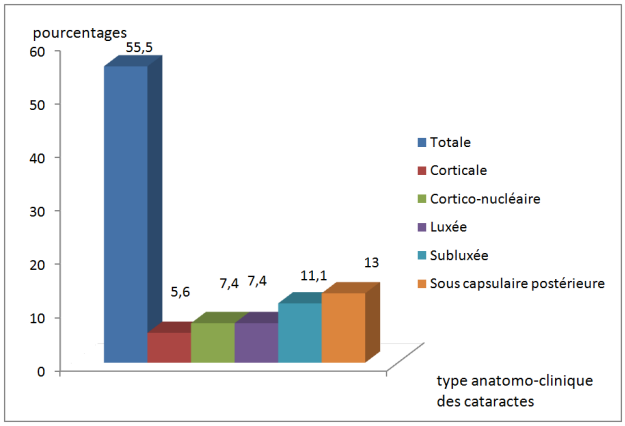

Figure 2: *Répartition selon le type anatomo-clinique des cataractes traumatiques*

Tableau I : *Répartition selon les lésions associées*

		N	%
Cornée	Plaie	17	31,5%
	Cornéo sclérale	12	22,22%
	Hématocornéen	3	1,9%
Atteintes iriennes	Leucome adhérent	15	31,5%
	Hernie	19	35,2%
	Iridodonésis	1	1,9%
	Synéchies irido-cristalliniennes	20	37%
Chambre antérieure	Hyphéma	15	27,8%
	Vitré	3	5,6%
	Hypopion	2	3,7%
Pression intraoculaire	Hypertonie	8	14,8%
Fond œil	Œdème rétinienne	8	11,1
	Décollement rétinien	2	9,3%
	Hémorragie intravitréenne	10	18,5%

Le traitement était chirurgical dans 31,5% des cas (n =17). 12 patients soit 70,6% des cas ont subi une extraction extracapsulaire (EEC) parmi lesquels 7 patients (41,2%) ont bénéficié d'une implantation en chambre postérieure (ICP) et 5 patients d'une EEC simple (29,4%) sans implantation. L'extraction intracapsulaire (EIC) a été réalisée chez 5 patients (29,4%) avec 3 cas implantation en chambre antérieure (ICA) et 2 cas EIC simple sans implantation Les suites opératoires immédiates ont été marquées par une réaction inflammatoire dans 100% des cas, un œdème de la corné dans 58,82% des cas, l'hyphéma dans 5,82% des cas ainsi que l'issue de vitré en chambre antérieure et l'hypertonie dans la même proportion 17,65% des cas. Les complications post-opératoires tardives observées ont été la cataracte secondaire et le leucome adhérent respectivement dans 29,41% et 23,53% des cas. L'évolution finale était marqué une acuité visuelle finale corrigée supérieure ou égale à 3 /10 chez les patients opérés (Tableau II).

Tableau II : *Répartition selon l'acuité visuelle finale corrigée*

Acuité visuelle	Fréquence	Pourcentage
VBLM	5	29,4%
1/10 à 2/10	6	35,3%
3/10 à 5/10	4	23,5%
Sup à 7/10	2	11,8%
TOTAL	17	100%

DISCUSSION

L'opacification partielle ou totale du cristallin est une complication fréquente des traumatismes ocuaires. La cataracte post-traumatique est survenue dans notre étude essentiellement chez les hommes. Doutetien [6] et Gain [7] ont fait le même constat en rapportant respectivement 70,4% et 90% d' hommes. Cette prédominance masculine était en rapport d'une part avec la fréquence élévée des traumatismes oculaires chez les adultes ou le jeune enfant de sexe masculin et d'autre part la pratique métiers artisanaux (maçonnerie, cordonnerie, menuiserie, mécanique) et les jeux qui les exposent à ces traumatismes.

Nos patients étaient principalement les élèves et les travailleurs manuels. Moudenne [8] a relevé une proportion importante d'enfants et de travailleurs manuels en Algérie en 2009. Ce constat chez les élèves et artisans se justifierait par le fait que, d'une part, ces deux populations sont cibles privilégées des traumatismes du globe, les jeux à risque avec le maniement d'objets dangereux pour les enfants et la manipulation d'outils pontus et tranchants pour les artisans, les exposent à la survenues de traumatisme perforant donc au risque de survenue de cataracte post-traumatique.

Les enfants et des adultes jeunes ont dominé notre population. Doutetien [6] a rapporté que 76% des patients étaient âgés de moins de 40 ans au Benin et Karim [9] un âge moyen de 19 ans au Maroc. Ce constat s'expliquerait principalement par les jeux et rixes, les accidents de travail et les accidents domestiques. Ces observations ont

été partagée par Ben Zina [10] et Sordet [11]. Selon ces auteurs, les accidents de jeux ont représenté les premières causes de cataracte traumatique dans 35% des cas. Pour Sordet [11], les accidents domestiques et les accidents de travail ont constitué respectivement 50% et 30% des causes de cataracte traumatique en 2002 en France. La cataracte traumatique représente une cause majeure de baisse de l'acuité visuelle unilatérale chez l'enfant et l'adulte jeune. Les agents traumatisants ont été en majorité de nature métallique suivi de ceux de nature végétale. Sordet [11] a trouvé les mêmes résultats avec 52% des cas des agents traumatiques métalliques et 24% des cas de corps étrangers végétaux. Ces agents ont occasionné principalement des traumatismes perforants dans notre série. Nos resultats ont été similaires avec ceux de Baklouti [12] et Karim [9] respectivement 55% et 53,3% des cas de cataracte consécutive à une perforation du globe. Mais ils ont été différents de ceux de Doutetien [6] avec 92,8% des cas de traumatisme contusif. Il ressort qu'aussi bien les traumatismes perforants que contusifs peuvent occasionner des cataratces du fait de l'atteinte cristallinienne soit par lésion directe soit par pertubation du métabolisme. La majorité des patients ont consulté dans la première semaine après la survenue du traumatisme. Nos résultats se rapprochent de ceux de Traoré [13] avec 67% des patients qui ont ont consulté entre 2 et 7 jours pour les traumatismes oculaires nécessitant une prise en charge chirurgicale. Dans la série de Doutetien [6], 49,9% des patients ont consulté après 6 mois contre 18,9% avant un mois. La promptitude avec laquelle les patients consultaient dans notre étude seraient probablement liés au caractère perforant du traumatisme imposant la consultation précoce. En plus, le fait que la majorité des patients provenaient des zones urbaines avec des possibilités d'accès aux centres de formations sanitaires les referant vers les centres spécialisés , réduirait le délai de consultation. Le caractère unilatéral des traumatismes oculaires, en général, et celui de la cataracte traumatique, en particulier, est classique aussi bien dans la littérature africaine qu'occidentale. Cela s'observe dans les études de Doutetien [6], Karim [9], et Gain [7]. Il constituait un facteur de méconnaissance de la cataractepost-traumatique dans les pays en voie de développement, avec des conséquences souvent graves surtout chez l'enfant où le risque d'amblyopie est majeur. Notre étude a montré une fréquence plus élevée de l'atteinte de l'œil droit dans 63% des cas. Cela est signifié également par Sordet [11] qui retrouvait une proportion de 56 % d'œil droit lésé. Vatavuk [14], en 2005, notait quant à lui une prédominance de l'atteinte à l'œil gauche. Cette prédominance serait le fait du hasard dans notre série. Pour certains, la prédominance d'atteinte de l'œil gauche serait liée d'une part à la forte population de droitiers dans le monde qui utiliseraient l'œil gauche comme fixateur l'exposant ainsi au traumatisme et par conséquent à la cataracte post-trauumatique. L'évaluation de l'acuité visuelle initiale a révélé que la majorité des patients avait une acuité visuelle effondrée. Elle restait inférieure à 1/10 dans 91% des cas. Cette mauvaise acuité visuelle initiale a été rapportée par Doutetien [6] avec un taux de 78,2% et par Karim [9] à 95,5%. De même, Sordet [11] et Baklouti [12] ont observé respectivement 88 % et 85% de mauvaise acuité visuelle initiale. L'effondrement de l'acuité visuelle serait dû au caractère obturant de la cataracte, mais l'existence fréquente de lésions associées. Nous avons observé une prédominance de la cataracte totale avec 55,5 % . Pour Doutetien [6] et Moudenne [8] l'opacification cristallinienne était totale dans respectivement 58,2 et 66,66% des cas. Toutes les structures du globe pourraient être atteintes en cas de traumatisme oculaire. Les lésions associées à la cataracte traumatique dans notre série étaient majoritairement représentées par les lésions cornéennes (plaie cornéenne ou cornéosclérale, hématocornée, taie, leucome adhérent) suivies des atteintes iriennes (hernie, synéchie, iridodonésis, iridodialyse). Pour Gain [7], dans les cas de plaie cornéenne ou cornéosclérale, en urgence, il convient de se contenter de parer et de suturer soigneusement la plaie, éventuellement, de réaliser un lavage délité en chambre antérieure. La conduite ultérieure à tenir est fonction de la taille de l'effraction capsulaire et l'atteinte ou non du plan capsulaire postérieur. Selon Karim [9], deux éventualités sont possibles dans le cas de cataracte perforative. Si le cristallin est en place, avec capsule intacte, la plaie de cornée sera suturée en urgence et la cataracte sera opérée plus tard "à froid" dans un délai variant de trois semaines à un mois selon les auteurs avec mise en place d'un cristallin artificiel. S'il y a une issue de masses cristalliniennes dans la chambre antérieure avec un risque accru d'hypertonie oculaire et d'inflammation, il y a lieu d'opérer ces malades plus tôt, la pratique d'une implantation intraoculaire, en urgence, est controversée. Elle est même déconseillée par la plupart des auteurs en raison du risque accru

 © EDUCI 2015

d'infection et d'inflammation. Par ailleurs, l'état cicatriciel avec cataracte représentait une bonne indication d'implantation en chambre postérieure sauf en cas de subluxation du cristallin ou d'une large ouverture capsulaire. Dans ces cas, l'on pouvait faire appel à l'implantation à fixation sclérale ou en chambre antérieure.

Le choix de la technique opératoire est multifactoriel, ce qui rend difficile la standardisation de la prise en charge thérapeutique de la cataracte post-traumatique. En effet, la stratégie thérapeutique dépend du type et du degré des lésions oculaires associées. Parmi les 54 patients de notre étude, 17, soit 31,5% d'entre eux ont été opérés de la chirurgie de la cataracte. Pour Doutetien [6], 44% des patients n'ont pu être opérés. La faiblesse du nombre de patients ayant subi d'opération chirurgicale de la cataracte traumatique, dans notre série, s'expliquerait soit par la négligence des parents dans le cas des enfants compte tenu de l'unilatéralité de l'affection, soit par des difficcultés d'accès à la chirurgie car la majorité de notre population d'étude provient de couches à faible revenu social. Parmi ces 17 cas, 12 patients, soit 70,6%, ont bénéficié d'une extraction extracapsulaire (EEC) parmi lesquels 7 cas (41,2%) d'implantation en chambre postérieure et 5 cas (29,4%) sans implantation. En outre 5 patients (29,4%) ont bénéficié d'une extraction intracapsulaire (EIC) avec 3 cas d'implantation en chambre antérieure et 2 cas sans implantation . Traoré [15] a noté que 93% des patients ont bénéficié d'une EEC avec 79,1% d'implantation dont 77 (67,5%) implants en chambre postérieure (ICP) et 5 (4,4%) ICA. Moudenne [8] rapportait 64,6% d'ECC avec ICP. La technique d'EEC était la plus pratiquée dans les pays en voie de developpement. L'implantation se veut alors logiquement dans la chambre postérieure. Dans tous les cas où la capsule était même partiellement conservée, la mise en place d'ICP parait être la méthode de choix. De plus, même l'existence de synéchies iridocapsulaires ne contre-indiquaient pas cette implantation. Elles devriont être soigneusement clivées pour le passage de l'optique sous l'iris. La fixation trans-sclérale de l'implant ainsi que l'implantation en chambre antérieure étaient des alternatives disponibles dans la gestion de certains implants en cas d'insuffisance de support capsulaire ou de déhiscence zonulaire [16,17]. Ceci démontrerait que le siège d'implantation était, avant tout, imposé par les lésions oculaires associées. La réaction inflammatoire a été la complication post-opératoire précoce la plus fréquente, 94% dans notre série. Karim [9] notait 75% de réactions inflammatoires. 81,8% de réactions inflammatoires ont été notifiées par Guptai [18]. Cette réaction inflammatoire pourrait être évitée par une manipulation per-opératoire minimisée de l'iris. Elle est une complication grave chez l'enfant qui pourrait évoluer en l'absence de traitement vers la séclusion pupillaire. Selon Metge [19], l'abandon des implants en chambre antérieure et la réalisation systématique de la vitréctomie antérieure ont considérablement réduit la fréquence des réactions inflammatoires post-opératoire. Certains auteurs [20,21] préconisaient, chez l'enfant, une implantation dans le sac capsulaire avec une corticothérapie générale en per et post-opératoire pour prévenir les réactions inflammatoires accrues. Les complications post-opératoires tardives sont dominées par la cataracte secondaire (29,41%) et le leucome adhérent (23,53%). Karim [9] et Baklouti [12] ont signalé respectivement 17,5 et 15% d'opacification capsulaire postérieure. La cataracte secondaire reste un problème fréquent qui peut compromettre l'amélioration visuelle et compliquer le traitement de l'amblyopie chez l'enfant. Elle s'était produit dans 17 à 100% des cas chez les enfants ayant subi une extraction de la cataracte avec mise en place d'un implant en chambre postérieure avec une capsule intacte [21,22]. Elle pourrait être évitée par un capsulorhéxis postérieur associé à une vitréctomie antérieure [9]. Parmi les 17 patients opérés, seul 35,3 % avaient une acuité visuelle finale corrigée supérieure ou égale à 3 /10. Kharbouch [23] rapportait une acuité visuelle finale corrigée supérieure ou égale à 2/10 chez 28,8% des patients. Moudenne [7] indiquait que 53,84% ont récupéré une acuité visuelle supérieure à 1/10. La mauvaise acuité visuelle est le témoin de la gravité de la cataracte post-traumatique. Elle est le fait surtout de l'association fréquentes de lésions cornéennes et/ou rétiniennes , mais également de la difficulté de technique chirurgicale compte tenu des possibilités de désinsertions zonulaires et des ruptures capsulaires. L'existence de ces lésions est un facteur de mauvais pronostic quelle que soit la technique chrirurgicale.

CONCLUSION

La cataracte traumatique est une affection fréquente touchant généralement l'enfant et l'adulte jeune. Les modalités de prise en charge chirurgicale dépendent de l'âge du patient, de la

désinsertion ou non de la zonule, intégrité ou non de la capsulaire postérieure et des lésions oculaires associées. Elle peut, souvent, poser des problèmes thérapeutiques et pronostics surtout dans les pays en développement où le plateau technique peu dévellopé et les difficultés socio-économiques peuvent constituer un frein pour la prise en charge adéquate. Sa prévention s'avère alors nécessaire et elle est basée sur la prévention des traumatismes oculaires dans l'ensemble.

RÉFÉRNCES

1- FEIST RM, FARBER M. Ocular trauma epidemiology [editorial]. *Arch Ophthalmol* 1989; 107: 503-4.

2- JAIN IS, BANSAL SL, DHIR SP, KAUL RL, GANGWAR DN. Prognosis in traumatic cataract Surgery. *J Pedriatr Ophtalmol Strabismus*, 1979; 16: 301-5.

3- BLUM M, TETZ MR, GREINER C, VOELCKER HE. Treatment of traumatic cataract. *J. Cataract Refract Surg*, 1996; 22: 342-6.

4- JONES WL. Traumatic injury to the lens. *Optom Clin*, 1991; 1: 125-42

5- ULLLERN M. Traumatismes oculaires. *Rev Prat,* 1995 ; 45 : 431-5

6- DOUTETIEN C, TCHABI S, SOUNOUVOU I, YEHOUESSI L, DEGUENON J, BASSABI SK. La cataracte traumatique au CNHU-HKM de Cotonou (Bénin) : aspects épidémiologiques, cliniques et thérapeutiques. *J Fr. Ophtalmol.*, 2008,31(5), 522-26.

7- GAIN P., THURET G., MAUGERY J. Les cataractes traumatiques: conduite à tenir. *J Fr. Ophtalmol.* 2003; 26(5), 512-20.

8- MOUDENNE A, DIABI Y. La cataracte post-traumatique. Aspects cliniques et thérapeutiques. *J Fr Ophtalmol* 2009 ; 32 : 696

9- KARIM A., LAGHMARI A., BENHARBIT M., IBRAHIMY W., ESSAKALI N. Problèmes thérapeutiques et pronostiques des cataractes traumatiques. A propos de 45 cas. *J Fr Ophtalmol*, 1998; 2: 112-117.

10- BEN ZINA.Z, TRIGUI.A, FEKI.J, ELLOUZE.S, DHOUIB.I, CHARFI.N. Les cataractes traumatiques. Epidémiologie, traitement et pronostic (à propos de 60 cas). *Tunisie Med* 1998;76:254-7.

11- SORDET N, JOURDEL D, DEDES .V, LABALETTE.P, HOCHART.G, ROUL.JF. Cataractes traumatiques avec plaie cornéenne transfixiante. *J.Fr Ophtalmol* 2002, 25 (5) : 121.

12- BAKLOUTI K, MHIRI N, MGHAIETH F, EL MATRI L. Les cataractes traumatiques: aspects cliniques et thérapeutiques. *Bull. Soc. Belge Ophtalmol.* 2005, 298 :13-17.

13- TRAORE J, SCHEMAN JF, BOUNDY A, MOMO G. Traumatismes oculaires à l'IOTA : à propos de 124 cas nécessitant une prise en charge chirurgicale. *Rev. Int. Trach. Pathol. Ocul.Trop. Subtrop. Santé publique*, 2002 ; 77(8) : 117-29.

14- VATAVUK Z, PENTZ A. Combined Clear Cornea Phacoemulsification, Vitrectomy, Foreign Body Extraction and Intraocular Lens Implantation. *Ophthalmology* 45 (3) : 295-298, 2004.

15- TRAORE.L. Résultats anatomique et fonctionnel des cataractes traumatiques chez les sujets de plus de 15 ans à l'IOTA. *J.Fr Ophtalmol* 2009 ; 32 (S1) : 177.

16- MONTEIRO M, MARINHO A, SALGADO-BORGES J., RIBEIRO L. , CASTRO-CORREIA J. Evaluation of a new scleral fixation foldable IOL in the absence of capsule support. *J. Fr. Ophtalmol.*, 2007; 30, 8, 791-797

17- WAGONER MD, COX TA, ARIYASU RG, JACOBS DS, KARP CL. American Academy ofOphthalmology. Intraocular lens implantation in the absence of capsular support: Areport by the American Academy of Ophthalmology. *Ophthalmology* 2003; 110: 840-59.

18- GUPTA AK, GROVER AK, GURHA N. Traumatic cataract surgery with intraocular lens implantation in children. *J Pediatr Ophthalmol Strabismus* 1992; 29 : 73–78.

19- METGE P, COHEN H. Intercapsular implantation in children. *Eur J Implant refract surg* 1990, 2 : 319-323.

20- PANDEY SK., RAM J, WERNER L, BRAR GS, JAIN AK, GUPTA A, APPLE D J. Visual results and postoperative complications of capsular bag and ciliary sulcus fixation of posterior chamber intraocular lenses in children with traumatic cataracts. *J Cataract Refract* Surg 1999; 25:1576–1584.

21- ECKSTEIN M. VIJAYALAKSHMI P. KILLEDAR M. GILBERT C. FOSTER A. Aetiology of childhood cataract in South India. *Br J Ophtalmol* 1996 Jul; 80(7): 628-32.

22- LONCAR VL, PETRIC I. Surgical Treatment, Clinical Outcomes, and Complications of Traumatic Cataract: Retrospective Study. *Ophthalmology*, 45(3):310-313,2004.

23- KHARBOUCH.H,BENCHRIFA F,MELLAL Z,LOUDGHIRI MA,BERRAHO A. Cataracte traumatique de l'enfant. *J Fr Ophtalmol* 2009, 32 (S1) 36

 © EDUCI 2015