© EDUCI 2012, *Rev int sc méd. 2012;14,1:29-34.*

DIAGNOSTIC TOMODENSITOMETRIQUE DU CARCINOME HEPATOCELLULAIRE SUR HEPATITE CHRONIQUE VIRALE.

COMPUTED TOMOGRAPHIC DIAGNOSIS OF HEPATOCELLULAR CARCINOMA ON CHRONIC VIRAL HEPATITIS.

COULIBALY A[1], TOURÉ A[2], BATHAIX F[3], GARBA I[2], DOUKOURÉ I[4]

1-Maître-Assistant, Service de radiologie, CHU Yopougon Abidjan
2-Assistant-Chef de Clinique, Service de radiologie, CHU Yopougon Abidjan
3-Maître-Assistant Service d'hépatogastro-entérologie CHU Yopougon
4-Assistant-Chef de Clinique, Service d'Anatomie Pathologique CHU Cocody

Correspondance : Dr COULIBALY Ali, Service de Radiologie,
CHU de Yopougon, Abidjan – Côte d'Ivoire, 22 BP 888 Abidjan 22
Email : coulibalyali3@yahoo.fr /Tél : (225) 05664336

RESUME

Objectifs : Décrire les lésions de carcinome hépato-cellullaire (CHC) observées au cours des cirrhoses post-hépatitiques et évaluer les performances du scanner hélicoïdal pour la caractérisation des lésions de CHC.

Matériels et Méthodes : Il s'agit d'une étude rétrospective qui, dans le cadre d'un suivi évolutif de cirrhose ou d'hépatite virale chronique B ou C, a inclus 61 patients porteurs de lésions évocatrices de carcinome hépatocellulaire diagnostiquées à la tomodensitométrie scanner. Ces résultats TDM ont été corrélés à la biologie (l'alfafoeto-proteine) et au diagnostic histologique après biopsie ou exérèse chirurgicale.

Résultats : Le scanner a permis le diagnostic de CHC avec une spécificité de 96,72%. Nous avons observés une discordance entre les diagnostics scannographique et histologique dans 2 cas (3,28% de nos cas). Dans notre série, les patients sont jeunes (47% a moins de 50 ans) et l'on note une prédominance masculine avec un ratio de 3/4. Les formes diffuses ou multifocales étaient la présentation la plus fréquente (57% des cas).

Conclusion : Le scanner est un bon moyen d'imagerie pour le diagnostic des CHC sur les cirrhoses post-hépatitiques et se présente comme une excellente alternative à l'IRM peu disponible à Abidjan.

Mots-Clés : Scanner hélicoïdal – Carcinome hépatocellulaire – Cirrhose.

SUMMARY

Purpose: *describe hepato-cellular carcinoma (HCC) lesions observed in post-hepatitis cirrhosis or chronic B viral hepatitis and assess CT efficiency to characterize HCC lesions.*

Material and methods: *It is a retrospective study including 61 patients with HCC CT diagnosed lesions, during their follow-up for cirrhosis or chronic B or C viral hepatitis. These CT results were correlated to biology (alfa-foeto protein) and histology after biopsy or surgery.*

Results: *CT allowed HCC diagnosis with 96, 72% specificity. We observed a discordance between CT and histologic results in 2 cases (3, 28%). In our series, patients are young (47% are aged under 50 years) with a male predominance and ¾ ratio. Diffuse or multifocal presentations are most common (57%).*

Conclusion: *CT is an efficient imaging method for diagnosis of HCC occurring on cirrhosis or post-hepatitis and is an excellent alternative to MRI, less available in Abidjan.*

Key-words: *Helical computed tomography-Hepatocellular carcinoma-Cirrhosis.*

INTRODUCTION

La TDM est une des principales techniques d'imagerie abdomino-pelvienne, son intérêt dans l'étude de la pathologie digestive et hépatobiliaire en particulier a été rapporté dans les années 1980[4]. Les évolutions technologiques d'abord avec le scanner hélicoïdal puis au début des années 2000 avec le scanner multi-détecteur, ont progressivement permis des examens de meilleures qualités. Ces examens sont en effet plus rapides, avec une résolution spatiale meilleure. Ils permettent une étude dynamique vasculaire plus précise, une réduction des artefacts, des reconstructions 2D et 3D à partir d'un volume d'acquisition. La tomodensitométrie intervient donc quotidiennement dans le diagnostic des lésions du foie[4].

Le carcinome hépatocellulaire (CHC) est un cancer fréquent, il arrive au 5eme rang mondial des cancers[3] avec une incidence en constante augmentation au cours de ces dix dernières années[7] et représente en France 1% de l'ensemble des cancers avec 2300 cas de décès par an[15]. Aux Etats Unis, le CHC est au 22e rang des cancers avec une incidence annuelle de 4/100000 habitants[15]. En Cote d'Ivoire, il représente la 2e cause de cancer chez l'homme et la 5e cause de cancer chez la femme[6].

Les principaux facteurs de risque de survenue d'un CHC sont la cirrhose (quelle que soit son origine), les hépatopathies virales B et C, les carcinogènes environnementaux ou chimiques tels l'aflatoxine, l'alcool, le tabac. En Afrique subsaharienne et en Asie du sud-est la cirrhose et l'hépatite virale sont de véritables problèmes de santé publique et l'on sait qu'environ 10 à 20 % des cirrhoses évolueront vers le CHC[1].

Les CHC sur hépatite chronique virale chronique peuvent être explorés par l'échographie, la TDM et l'IRM. Dans notre contexte de travail, nous ne disposons que de l'échographie et de la TDM.

L'IRM est peu accessible en raison de son coût élevé et de sa très faible disponibilité (une seule IRM pour la Côte d'Ivoire).

Nous avons entrepris ce travail pour évaluer l'apport de la TDM au diagnostic du CHC sur hépatite chronique virale dans un environnement où l'IRM est peu disponible avec comme objectifs de décrire les signes TDM des lésions observées et souligner l'intérêt de la TDM multi coupes pour le diagnostic et la prise en charge médico-chirurgicale de ces lésions.

MATERIELS ET METHODES

MATERIELS

Notre étude s'est déroulée au CID (Centre d'Imagerie Diagnostique) d'Abidjan Plateau. Il s'agissait d'une étude rétrospective portant sur l'analyse des résultats de 226 scanners hépatiques effectués sur des patients chez qui un diagnostic de cirrhose ou d'hépatopathie chronique virale B ou C était portée au vu des renseignements cliniques et biologiques.

Les examens ont tous été réalisés à l'aide d'un scanner hélicoïdal multi barrettes (16 barrettes) de marque TOSHIBA Aquillion.

Une console de reconstruction Vitrea 2 été utilisée pour l'analyse des images en cinéview. Cette station de travail facilite la lecture des images, elle est aisée à utiliser et rend le diagnostic plus facile, plus rapide et plus fiable.

Cette console de reconstruction était connectée à la console du scanner et les données natives étaient transférées automatiquement sur la Vitrea 2.

METHODES

Nous avons reçu 226 patients porteurs d'hépatite virale chronique ou de cirrhose qui nous ont été adressés pour la recherche d'une lésion de type CHC ou une anomalie hépatique sur la base d'une suspicion clinique et d'un diagnostique biologique.

Nous avons relevé l'identité des patients ainsi que leurs antécédents et nous leur avons expliqué le déroulement de l'examen.

Nous avons également corrélé notre diagnostique TDM aux résultats des examens anatomo-pathologiques postopératoires ou après biopsie.

Nous avons inclus dans notre étude tous les patients chez qui des anomalies ou des lésions en faveur d'un CHC avaient été identifiées au scanner.

Nous avons exclus tous les patients présentant un examen TDM normal et ou toute autre anomalie ou lésion autre que le CHC.

Protocole d'exploration

Installation du patient

L'examen était réalisé chez des patients à jeun, placés en décubitus dorsal, les bras en abduction maximale et les avant-bras repliés au dessus de la tête.

L'examen comprenait une acquisition hélicoïdale sans injection intraveineuse du contraste puis deux acquisitions après injection intraveineuse du contraste (respectivement aux phases artérielle, et portale).

La phase artérielle était effectuée 20 secondes après le début de l'injection, la phase portale 60 secondes après le début de l'injection.

Topogramme

Avant l'examen proprement dit, les plans de coupes sont préalablement sélectionnés sur l'image du mode radio ou Scout View obtenue de face.

Coupes sans injection de produit de contraste

Des coupes sans injection étaient d'abord réalisées afin de rechercher des calcifications hépatiques et d'apprécier la densité spontanée des anomalies.

Paramètres d'acquisition

Les acquisitions étaient effectuées dans le sens cranio-caudal (du haut vers le bas) pour les phases sans injection, artérielle et tardive ; elles étaient effectuées dans le sens caudo-cranial (du bas vers le haut) pour la phase portale.

L'injection a été systématique chez tous les patients à l'aide d'un injecteur automatique par une voie veineuse anté-cubitale, après pose d'un cathéter de 18 à 20 Gauges. Dans tous les cas, le produit injecté a été l'Ioxitalamate (Télébrix 35) à raison de 100 à 110 ml, à un débit de 2,5ml/s.

La collimation était de 1mm. Les reconstructions étaient de 3mm tous les 1,5mm.

Toutes les phases d'acquisition nécessitaient une apnée inspiratoire d'environ 20 à 25 secondes. Les reconstructions étaient de 3mm tous les 1,5mm.

Mais d'autres reconstructions telles que les reconstructions multiplanaires et MIP ont été effectuées.

Le diagnostic de carcinome hépatocellulaire était suggéré lorsque un foyer lésionnel ou une de ces composantes nodulaires présentaient une prise de contraste au temps artériel (avec parfois mise en évidence du pédicule artériel nourricier) suivit d'un «lavage précoce» de la lésion au temps portal.

RESULTATS

Nos patients avaient un âge compris entre 28 et 76 ans et 47,54% d'entre eux avait moins de 50 ans. Notre effectif était composé de 46 hommes (75,41%) et 15 femmes (24,59%).

L'examen TDM à permis une bonne visualisation des nodules de carcinome hépatocellulaire sur la base de la dynamique vasculaire particulière des nodules de CHC. Sur les 61 patients porteurs de lésions de type CHC, le diagnostic histologique de CHC a été confirmé chez 59 d'entre eux (96,72% de nos cas) et dans 2 cas on notait une discordance entre le diagnostic histologique et le diagnostique tomodensitométrique. La spécificité globale de l'examen scanner dans notre série était donc de 96,72%.

Les lésions étaient unique dans 24,60% (15 cas), double dans 18,03% des cas et multiples ou diffuse dans 57,37% de nos cas (Tableau I)

Tableau I : Répartition des CHC selon le nombre de nodules

Lesions (L)	N	(%)
L.Unique (forme nodulaire)	15	24,60
L≤3 (f.nodulaire ± diffuse)	11	18,03
L>3 (f.diffuse infiltrante)	35	57,37
Total	61	100

Les segments les plus affectés par des lésions carcinome hépatocellulaires étaient les segments IV, V, VI, VII et VIII (Tableau II) ;

Tableau II : Répartition des CHC selon les segments atteints

Segments atteints	Total	(%)
I	4	2,96%
II	11	8,15%
III	9	6,67%
IV	20	14,82%
V	21	15,56%
VI	20	14,82%
VII	18	13,33%
VIII	20	14,82%
Atteinte diffuse (sur plusieurs segments)	12	8,89%
Total	135	100%

Dans 2 cas (3,28%) les lésions de CHC étaient associées à des calcifications.

Nous avons retrouvé des signes d'extensions dominés par l'ascite (15 fois) et les envahissements veineux (Tableau III).

Tableau III : Répartition selon les signes d'extension des CHC

Lesions associees	Efectif	(%)
Adenopathies	5	14,29
Envahissement des vaisseaux	9	25,71
Ascite	15	42,86
Autres organes ateints	6	17,14
Total	44	100

DISCUSSION

Nos résultats font apparaître que le CHC est l'une des principales lésions retrouvées au cours de l'exploration du foie dans le cadre du suivi évolutif d'hépatite virale chronique B avec dans notre série 61 cas (27% des cas explorés par scanner). Le pronostic du CHC est sombre, puisque la survie médiane sans traitement est de 13 mois et que moins d'un tiers des patients sont en vie deux ans après le diagnostic du CHC[10].

Dans notre série, 47,54% des patients qui présentaient des signes de CHC sont jeunes (âge compris entre 20 et 50 ans) avec une moyenne d'âge de 42,37 ans, ce qui concorde avec les données de la littérature[6,15] mais diffèrent de celle notées par Henrion J et al[8] qui est de plus de 60 ans chez les personnes atteintes de cirrhose d'origine virale C ou alcoolique. Cette prédominance des sujets de 20 à 50 ans pourrait s'expliquer par le fait que cette tranche d'âge est la plus exposée à l'épidémie d'hépatite B et C, à l'abus du tabac et de l'alcool.

Le sexe ratio est de ¾ en faveur du sexe masculin. Cette prédominance a été notée par certains auteurs en Afrique notamment Ka[9] à Dakar.

La carcinogénèse du CHC dans le foie cirrhotique se fait par étapes progressives depuis le nodule de régénération, le nodule dysplasique, puis le nodule de CHC. La carcinogénèse implique une augmentation de taille et de densité cellulaire dans le nodule de régénération. Passé un certain point, les phénomènes de capillarisation et de néoangiogenèse vont amener à un changement progressif des apports vasculaires. Le nodule de régénération a une vascularisation principalement portale ; cet apport va progressivement diminuer au bénéfice des apports artériels. Cet apport artériel majoritaire est la condition pour le passage du nodule dysplasique au CHC. Bien que très simplifié, ce schéma permet de comprendre l'importance de la mise en évidence de la vascularisation artérielle nodulaire dans le diagnostic du CHC.

Toutes les formes de CHC sont visibles en TDM. Dans notre série, les formes diffuses et infiltrantes étaient les plus fréquentes (53,37%) suivies des formes nodulaires (24,60%), tandis que selon les données de la littérature, l'aspect le plus fréquent est la forme nodulaire[10]. La taille moyenne du nodule est de 4cm[10] au moment de sa découverte ; dans notre série les lésions de CHC avaient une taille comprise entre 2cm et 8 cm. Les lésions de CHC de petites tailles se rehaussaient intensément au temps artériel avec un lavage précoce et bien perçu ; les CHC de grandes tailles ou infiltrantes étaient plutôt hétérogènes avec des zones qui se rehaussaient au temps artériel délimitant des zones hypodenses. Au temps portal et/ou tardif, le lavage de la lésion (aspect hypodense) est caractéristique du CHC, mais il est inconstant. Une capsule et des septas peuvent se rehausser au temps tardif, contribuant au classique aspect en mosaïque[10].

Des calcifications associées aux CHC ont été observées dans 3,28% des cas. Ce résultat est en accord avec les données de la littérature qui mentionnent que les calcifications associées au CHC sont rares[2].

Les performances de la TDM pour le diagnostic du CHC sont rapportées comme élevées dans certaines séries, avec des sensibilités comprises entre 88% et 94% et des spécificités entre 96% et 99%[11]. Dans des séries s'intéressant à des cirrhoses sévères, avec comme référence des foies explantés, la sensibilité de la TDM est beaucoup plus faible, comprise entre 53% et 68%[13].

Plusieurs problèmes se posent pour le diagnostic des petits CHC en TDM. Il est très difficile d'en faire un diagnostic en cas de cirrhose très évoluée. Dans ces cas le CHC s'associe à de très nombreux nodules de régénérations, voire à des nodules dysplasiques, de fibroses diffuses ou confluentes avec la possibilité d'observer de nombreux shunts artério- portes[14]. D'autres parts, les petits nodules hypervasculaires au temps artériel posent le problème des faux positifs. En effet, il a été rapporté que 29% des lésions de moins de 3 cm, hypervascularisés au temps artériel, n'étaient pas des CHC[5]. L'imagerie a un rôle important dès le stade du diagnostic, puisqu'il a été montré que l'augmentation de la survie à long terme en cas de CHC dépend de la précocité du diagnostic et de la qualité du bilan d'extension locale.

Devant les signes de diagnostic positif de CHC, il est indispensable de rechercher des signes d'extension qui vont conditionner en grande partie

la prise en charge du patient. On recherchera entre autres, des adénopathies abdominales, des envahissements des vaisseaux, de l'ascite et les extensions à d'autres organes.

La présence d'adénopathies est un élément péjoratif d'envahissement du système lymphatique qui doit faire craindre l'extension à un organe de voisinage. Dans notre série les adénopathies étaient relativement rares (14,29%). Ce résultat diverge de celui de certaines séries[12] qui montre que les adénopathies sont présentes dans 41% des CHC métastasés. Cette divergence peut s'expliquer par le fait que nous avons inclu dans notre série tous les cas suspects de CHC avec ou sans métastases.

L'envahissement vasculaire, qui peut être associé à la tumeur, est très évocateur du CHC. Il est particulièrement bien analysé en TDM. Cet envahissement peut intéresser les veines hépatiques, voire la veine cave inférieure et l'oreillette droite, mais surtout le système porte. Les voies biliaires peuvent aussi être envahies. Classiquement, les thrombus tumoraux sont rehaussés après injection de produit de contraste iodé et sont spécifiques du CHC. Les envahissements vasculaires se résumaient pour l'essentiel à des thromboses de la veine porte ou à l'une de ses branches (69,57%) et aussi à la veine cave inférieure (30,43%). Ces thrombus se rehaussaient intensément au temps artériel. Ils se traduisent par un remplacement de la veine thrombosée par des vaisseaux striés d'origine artérielle et un élargissement significatif de la veine porte, supérieure à 23 mm. La recherche de ces thromboses est une condition siné-qua-non à l'établissement du bilan de résécabilité.

Dans le cadre des lésions de CHC, les métastases pulmonaires sont fréquentes, observées dans 39% des cas dans certaines séries[12].

L'ascite était fréquemment retrouvée dans notre série (42,86% des cas de CHC), cette fréquence élevée peut s'expliquer par les consultations tardives des patients. En effet, la TDM était réalisée au moment ou il existait un syndrome d'hypertension portale ou une carcinose péritonéale expliquant l'épanchement ascitique.

CONCLUSION

Notre travail est une étude rétrospective qui a porté sur l'analyse des résultats TDM de 226 patients porteurs d'une hépatite virale chronique ou de cirrhose post hépatitite et ayant bénéficiés d'un scanner hépatique.

La particularité observée est le jeune âge des patients atteints, avec une moyenne d'âge de 42,37 ans. Nous notons que dans notre contexte de travail, le scanner s'est avéré performant au diagnostic de CHC sur hépatopathie chronique virale B avec une grande spécificité (96,72%). Dans le cadre du suivi évolutif des cirrhoses, le scanner est un bon moyen d'imagerie diagnostique du CHC et se présente comme une excellente alternative à l'IRM peu disponible à Abidjan.

REFERENCES

1- Attia Y, Malan K, Gaudet D, Camara BM, Daniel B, N'Dri N. Epidémiologie comparée des hépatites virales, des cirrhoses et des cancers primitifs du foie. Ann. De Gastro-entérol hépatol; 1982, 18: 397.

2- Baron RL, Brancatelli G. Computed Tomographic imaging of hepatocellular carcinoma. Gastro-enterology 2004; 127: 133.

3- Bosch FX, Ribes J, Borras J: Epidemiology of primary liver cancer. Semin Liver Dis. 1999; 19(3): 271-85.

4- Bruel JM, Gallix B, Achard C, Pierredon MA, Molina E. Scanner multidétecteur face à l'IRM dans la pathologie du tube digestif. J Radiol 2003, 84; 499-513.

5- Denis L, Ernst O, Sergent-Baudson G, Duvet S, L'Hermine C. Contribution of spiral CT for the early diagnosis of hepatocellular carcinoma in cirrhotic patients. J radiol 2002; 83: 635-40.

6- Echimane AK et Coll. Cancer incidence in Abidjan, ivoiry cost, cancer 2000, 89: 653-63.

7- El-Serag HB. Hepatocellular carcinoma: an epidemiologic view. J Clin Gastroenterology. 2004; 127: 27–34.

8- Henrion J et al: Impact of hepatitis C virus infection on the etiology of cirrhosis and hepatocarcinoma in three affiliated hospitals in southern Belgium. Acta Gastroenterol Belg. 2002; 65(2): 80-2.

9- Ka MM, Hervé PH, Leguenno B, Ndiaye MF, Diop B et all. Faible prévalence des anticorps anti VHC dans le carcinome hépatocellulaire au sénégal. Ann Gastroentérol Hépatol 1995; 31: 329-32.

10- Kamel IR, Bluemke DA. Imaging evaluation of hepatocellular carcinoma. J Vasc interv Radiol 2002; 13: 173-84.

11- Kang BK, Lim JH, Kim SH, Choi D, Lim HK, Lee WJ, Lee SJ. Preoperative depiction of hepatocellular carcinoma: ferumoxides-enhanced MR imaging versus triple-phase helical CT. Radiology 2003; 226: 79-85.

12- Katyal S, Oliver JH 3rd, Peterson MS et al. Extrahepatic metastases of hepatocellular carcinoma. Radiology, 2000; 216: 698-703.

13- Lim JK, Kim MJ, Park CK, Kang SS, Lee WJ, Lim HK. Dysplasic nodules in liver cirrhosis: detection whit triple-phase helical dynamic CT. Br J Radiol 2004; 77: 911-6.

14- Lim JH, Park CK. Hepatocellular carcinoma in advanced liver cirrhosis: CT detection in transplant patients. Abdom imaging 2004; 29: 203-7.

15- Mélédjé A. Etiologies des hépatopathies chroniques dans le service de gastro-entérologie du CHU de Cocody.

Thèse Med; Abidjan: 2003; 10-2.

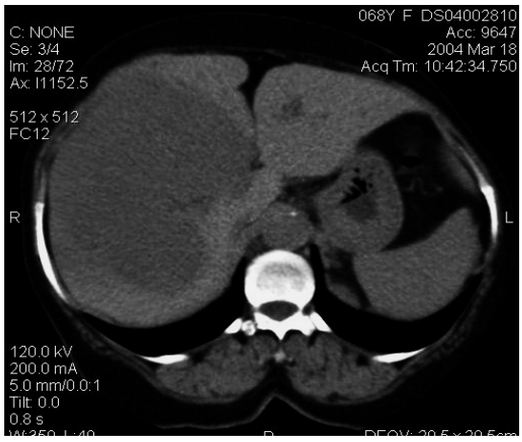

Figure 1A: *Volumineuse lésion de carcinome hépatocellulaire siégeant au niveau des segments IV, V, VII et VIII avant injection du contraste*

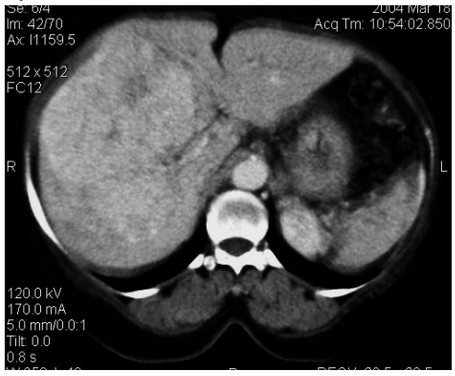

Figure 1C: Lésion de carcinome hépatocellulaire après injection iv du contraste (temps portal)

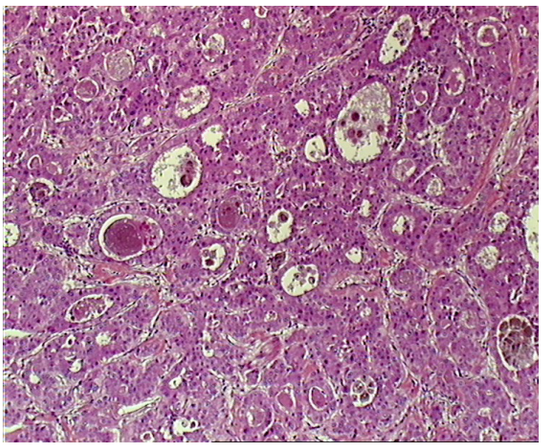

Figure 2 : HE X 100 : Carcinome hépatocellulaire, forme glandulaire.

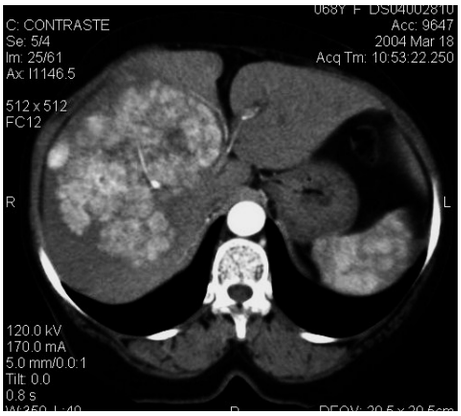

Figure 1B: Volumineuse lésion de carcinome hépatocellulaire siégeant au niveau des segments IV, V, VII et VIII après injection iv du contraste (temps artériel)