

LA PRISE EN CHARGE DE LA PAPILLOMATOSE LARYNGEE AU CHU DE YOPOUGON (COTE D'IVOIRE)

LARYNGEAL PAPILLOMATOSIS MANAGEMENT IN THE TEACHING HOSPITAL OF YOPOUGON (CÔTE D'IVOIRE)

BADOU KE, TANON-ANO H MJ, KOUASSI YM, M'PESSA EM, VROH-BI TS, YODA M, BURAIMA F, KOUASSI B.

Service d'ORL et de Chirurgie Cervico-faciale, CHU de Yopougon-Abidjan

Correspondance : Dr BADOU K. Esther

Service d'ORL et de Chirurgie Cervico-faciale

CHU de Yopougon/ 09 BP 441 Abidjan 09, Côte d'Ivoire

E-mail: dr_badou@yahoo.fr

RÉSUMÉ

L'objectif de ce travail était d'analyser les aspects diagnostiques, thérapeutiques et évolutifs de la papillomatose laryngée à Abidjan.

Matériel et méthodes : il s'est agi d'une étude rétrospective de type descriptive, réalisée de janvier 1997 à décembre 2010 au service ORL du CHU de Yopougon. Elle a intéressé tous les malades, quel que soit l'âge et le sexe, ayant présenté des grappes mûriformes caractéristiques à la laryngoscopie indirecte ou directe.

Résultats : 15 enfants et 8 adultes, soit 23 cas dont 12 de sexe masculin et 11 de sexe féminin ont été recensés. L'âge moyen était de 13 ans. Le diagnostic était porté en moyenne 13 mois après le début des symptômes (extrêmes : 1 à 24 mois). Les symptômes révélateurs étaient : une dysphonie (7 cas) et une association dysphonie-dyspnée laryngée (16 cas). Le traitement a consisté en l'épluchage instrumental de la papillomatose dans tous les cas. Dans un cas de poly-localisation, une rhinotomie paralatéro-nasale y était associée. La trachéotomie était réalisée dans 26% des cas. L'évolution a été marquée par des récurrences à court (43,5%), moyen (21,74%) et long terme (13,64%). A moyen et long termes, des séquelles à type de synéchies commissurales antérieures (2 cas) ont été observées et un décès après une extubation accidentelle a été noté.

Conclusion : Le diagnostic tardif et les moyens thérapeutiques limités ont rendu difficile la prise en charge dans le service d'ORL du CHU de Yopougon de cette affection habituellement imprévisible.

MOTS CLÉS : PAPILLOME, LARYNX, DIAGNOSTIC, TRAITEMENT

SUMMARY

The objective of this work iwa to analyze diagnosis, therapeutic and the outcome of laryngeal papillomatosis in our practice in Abidjan.

Materiel and methods : It was about a retrospective, describe study realized from january, 1997 till december, 2010 to the ENT service of the Teaching Hospital of Yopougon. The study had interested all the patients, whatever was the age and the sex, having presented the clusters matured characteristic forms in the indirect or direct laryngoscopy.

Results: we have identified 15 children and 8 adults. That was 23 cases among which 12 male and 11female. The mean age was 13 years. The diagnosis was carried on average 13 months after the beginning of the symptoms (extremes: 1 to 24 months). The revealing symptoms were a dysphonia (7 cases) and an association laryngeal dysphonia-dyspnoea (16 cases). The treatment consisted of the instrumental peeling of the papillomatosis in every case. In a case of poly-localization, a lateral rhinotomy of MOURE was associated with it. The tracheotomy was realized in 26 % of the cases. The evolution was marked by second recurrences with short (43, 5%), medium (21, 74%) and long term (13, 64%). In the Medium and long term, sequelae type of previous greeting synechia (2 cases) have been observed and one death after an accidental extubation was noted.

Conclusion: The late diagnosis and the limited therapeutic means made difficult the coverage in the department of ENT of the Teaching Hospital of Yopougon of this usually unpredictable disease.

KEY WORDS: PAPILLOMA, LARYNGEAL, DIAGNOSIS, MANAGEMENT

INTRODUCTION

La papillomatose laryngée constitue une préoccupation majeure de par son caractère capricieux et imprévisible. Les lésions sont essentiellement laryngées ; leur extension à l'ensemble de l'arbre respiratoire est possible mais rare ^[1].

Le pronostic de cette affection est réservé dans les pays en développement du fait de la prise en charge difficile liée notamment au retard diagnostique ^[2]. Par contre, dans les pays développés, la prise en charge à un stade précoce et la multiplicité des moyens thérapeutiques comme le recours au laser ou à des traitements visant à réduire les récurrences, concourent à améliorer le pronostic ^[3].

Le but de ce travail est d'analyser les aspects diagnostiques, thérapeutiques et évolutifs de la papillomatose laryngée.

MATERIEL ET METHODES

Il s'agit d'une étude rétrospective transversale descriptive, allant de janvier 1997 à décembre 2010 (14 ans), dans le service ORL du CHU de Yopougon.

Etaient inclus, tous les patients, quels que soient l'âge et le sexe, ayant présenté des grappes de papillome laryngé cliniquement, l'examen anatomo-pathologique n'ayant pas toujours été possible.

Les paramètres suivants ont été analysés :

- l'âge et le sexe,
- le délai de consultation,
- le motif de consultation,
- les antécédents du patient,
- l'âge d'apparition des papillomes,
- le stade de la dyspnée défini selon la classification de Chevalier-Jackson et Pineau ^[4],
- la topographie de la papillomatose,
- les moyens thérapeutiques utilisés,
- l'évolution à court (< 6 mois), moyen (entre 6 mois et 2 ans) et long terme (> deux ans). L'évolution était jugée favorable en absence de récurrence au bout de deux ans et défavorable lorsque survenait une complication liée à l'affection, une récurrence ou un décès.

RESULTATS

DONNÉES DIAGNOSTIQUES

Le sexe et l'âge

L'échantillon d'étude comprenait 12 cas de sexe masculin et 11 de sexe féminin, soit un sex-ratio de 1,1. L'âge des patients est représenté par la figure 1 ; l'âge médian était de 3 ans. La papillomatose laryngée est apparue dans l'enfance dans tous les cas sauf chez 6 adultes.

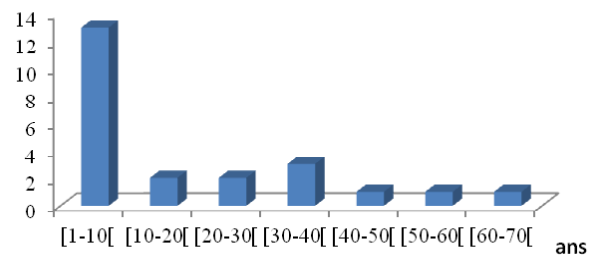


Figure 1 : répartition en fonction de l'âge

Le délai de consultation

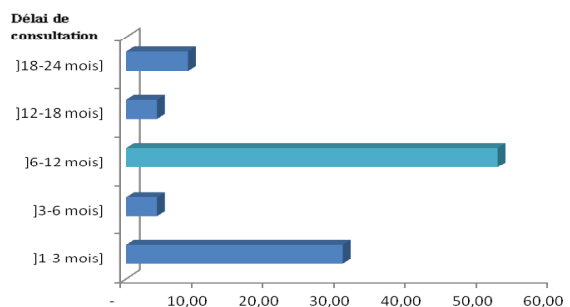


Figure 2 : répartition selon le délai de consultation

Le délai des consultations variait entre 1 et 24 mois avec un délai moyen de 13 mois (figure 2).

Les motifs de consultation

La dyspnée laryngée intense au stade III et IV (5 cas : 21,74%) et la dysphonie (7 cas : 30,43%) ont été les principaux motifs de la consultation. Cette dysphonie était associée à la dyspnée laryngée dans 11 cas (47,83%). D'autres symptômes étaient observés dans 9 cas (39%). Il s'agissait de la toux (7 cas), la dysphagie (3 cas), la rhinite purulente (3 cas), de céphalées (1 cas), une fièvre (1 cas) et une ronchopathie (1 cas).

Les antécédents

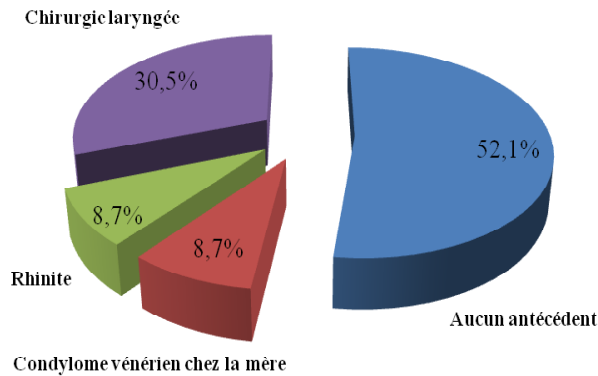


Figure 3 : répartition en fonction des antécédents

Deux mères (8,7%) étaient porteuses de condylomes vénériens pendant la grossesse. Une chirurgie laryngée avait déjà été effectuée dans 30,5% avant l'admission dans le service devant une symptomatologie similaire. (figure 3).

La topographie de la papillomatose laryngée

Tableau I : répartition selon la topographie des papillomes laryngés

	Nombre de cas	Pourcentage
Sus glotte + glotte	04*	17,4
Glotte	13	56,5
Glotte + sous glotte	02	8,7
Sous glotte	01	4,35
Les trois étages du larynx	03	13,05
Total	23	100

*dont une forme floride intéressant la sus-gllotte et le naso-sinus

Dans 13 cas (56,5%), les lésions étaient exclusivement glottiques (tableau I).

L'étude anatomo-pathologique de la pièce opératoire a été effectuée chez 11 patients (47,83%) après la première séance d'épluchage.

DONNÉES THÉRAPEUTIQUES ET ÉVOLUTIVES

Tous les patients avaient bénéficié d'une exérèse des papillomes à la pince au cours de la laryngoscopie en suspension sous anesthésie générale. L'épluchage des papillomes avait été associé à une trachéotomie dans 7 cas (Figure 4). Il s'agissait d'une trachéotomie première de sauvetage dans 6 cas (26%).

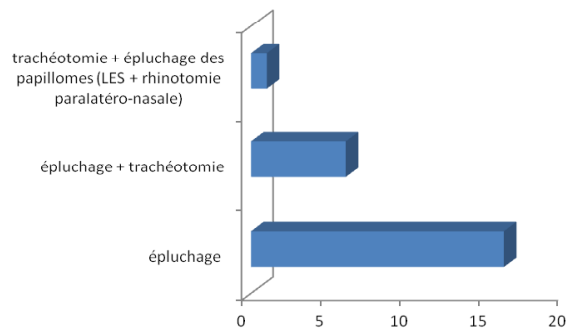


Figure 4 : répartition selon le type de traitement institué

L'évolution des patients après traitement

Tableau II : répartition selon l'évolution

	Court terme	Moyen terme	Long terme
Favorable	13 (56,5%)	11 (47,83%)	8 (36,36%)
Défavorable	10 (43,5%)	5 (21,74%)	3 (13,64%)
Perdus de vue	00 (00%)	7 (30,43%)	11 (50,0%)
Total	23 (100%)	23 (100%)	22 (100%)

A court terme, l'évolution était défavorable dans 10 cas. Elle était marquée par une récurrence des papillomes variant de 1 à 5 récurrences chez 8 patients. Un cas de décanulation accidentelle était responsable d'une anoxie cérébrale à l'origine d'un déficit moteur. Une cicatrice cervicale disgracieuse après trachéotomie a été notée dans un cas.

A moyen terme, l'évolution était défavorable dans 5 cas (21,74%), marquée par une récurrence des papillomes dans trois cas, une sténose par fibrose glottique. Un décès a été noté en per-opératoire lors de l'épluchage d'une récurrence.

A long terme, 2 enfants présentaient une synéchie de la commissure antérieure. Dans l'un de ces cas, la synéchie commissurale était associée à un granulome trachéal. Ce patient a été évacué en Suisse où les lésions ont été traitées par vaporisation au laser CO2 lors d'une cervicotomie. Les actes chirurgicaux ont été complétés par deux séances d'injection in situ de cidofovir. Dans le second cas, l'ablation des lésions s'est faite à la pince. Trois patients (13%) ont présenté en moyenne trois épisodes de papillomatose laryngée. La décanulation a été effectuée chez tous les trachéotomisés après deux contrôles endoscopiques sans récurrence laryngée au bout d'un mois.

DISCUSSION

DONNÉES DIAGNOSTIQUES

La sex-ratio est de 1,1 dans notre étude quelque soit l'âge. Cette légère prédominance masculine est observée dans la littérature aussi bien dans les pays du nord^[1] que dans ceux du sud^[5, 6, 7]. Certains auteurs ne notaient pas de différence liée au sexe chez l'enfant mais plutôt chez l'adulte^[1, 2, 8]. La papillomatose se voit classiquement chez l'enfant et, dans notre série, l'âge médian est de 3 ans. Sur les vingt-trois cas de notre série, huit sont des adultes. Contrairement à BAUMAN^[1], nous n'avons pas observé la distribution bimodale de l'âge d'apparition des premiers symptômes c'est-à-dire entre 2-5 ans et entre 20-30 ans. L'âge pédiatrique de découverte de cette affection semble être un fait bien admis à travers la littérature^[1, 2, 5, 9].

Le délai de la prise en charge c'est-à-dire entre la première manifestation clinique et la première consultation en milieu spécialisé, était long : 1,2 an en moyenne. Ce long délai pourrait être lié à plusieurs facteurs tels que l'automédication, l'absence de douleur (la dysphonie n'inquiétant pas d'emblée contrairement à la dyspnée) et le manque de moyen financier^[5]. La mauvaise prise en charge et l'orientation médicale inadéquate par les médecins généralistes ou pédiatres a également été incriminée ; la dysphonie étant considérée à tort comme une laryngite banale et la dyspnée laryngée étant plutôt rattachée à l'asthme^[5, 8].

Concernant le motif de consultation, la dyspnée laryngée a été observée à un stade III et IV dans respectivement 16 cas (70%) et 6 cas (21,73%). Les patients ont été pris en charge en phase de dysphonie dans seulement 30,4 % des cas. La dyspnée laryngée témoigne du délai tardif de consultation d'une part et du retard diagnostique d'autre part dans nos pays en développement^[5, 6, 9].

Pour ce qui est des antécédents des patients, nous avons noté que dans 2 cas (8,7%), les mères étaient porteuses de condylomes vénériens pendant la grossesse. Chez l'enfant, la transmission verticale mère-enfant lors de l'accouchement par voie basse chez une mère porteuse de condylomes génitaux, a souvent été la thèse privilégiée. Cependant, le mécanisme exact de contamination par le HPV semble être plurifactoriel^[10]. Une chirurgie laryngée a été effectuée dans 30,5% des cas. Après exérèse de la lésion, la récurrence est de règle^[6].

La localisation laryngée est la plus constamment observée. Cependant, d'autres localisations secondaires sont décrites : bronchique, pulmonaire ou rhino-pharyngo-oesophagienne^[1, 5]. En effet, nous avons recensé une forme floride dans ce travail. La localisation sous-glottique a été observée dans 20,10%. Il s'agit d'une localisation d'accès difficile par les micropinces.

L'étude anatomo-pathologique de la pièce opératoire a été effectuée chez onze patients (47,83%) après la première séance d'épluchage. Elle n'a pu être faite pour les autres séances de manière systématique à cause de son coût ; la plupart de nos patients étant démunis. L'histologie est importante, surtout chez l'adulte chez qui une transformation maligne est à craindre^[11].

DONNÉES THÉRAPEUTIQUES ET ÉVOLUTIVES

La trachéotomie reste une alternative de sauvetage dans la plupart des cas^[2,8]. Elle permet également d'éviter l'extension des papillomes laryngés à l'arbre respiratoire inférieur. En effet, l'intubation oro ou naso-trachéale constitue un facteur d'aggravation de la papillomatose qui va s'étendre à l'arbre respiratoire inférieur^[1]. Dans notre pratique, la trachéotomie témoigne également de l'insuffisance du plateau technique; une désobstruction au laser est possible. Le long délai de consultation augmente la morbidité en situation d'urgence, motivant la trachéotomie.

L'épluchage des papillomes s'est faite à la pince au cours d'une laryngoscopie en suspension : c'est le seul moyen thérapeutique pratiqué dans les pays en développement^[5, 6, 9]. Le nombre d'épluchage est relativement élevé avec des extrêmes pouvant atteindre 24 séances. Le nombre de récurrence est imprévisible, variant d'un cas à l'autre, avec une moyenne de 3 récurrences. Les pinces ne permettent pas d'être très efficace sur les lésions sous-glottiques. Ils favorisent les saignements qui réduisent la visibilité, parfois à l'origine de traumatisme commissural, responsable de synéchies dans notre pratique. Dans les pays développés, la vaporisation au laser est une méthode de référence^[12]. Le traitement au micro-débrideur a été pratiqué pour la papillomatose laryngée. Certes, il présente l'inconvénient d'un saignement plus important, mais les suites opératoires sont meilleures qu'avec le laser CO2^[13]. Aussi, des traitements adjuvants tels que l'injection intra-lésionnelle de Cidofovir sont proposés dans les formes avec récurrences rapprochées^[3]. En effet, le laser n'est pas disponible dans nos services.

Le traitement de la papillomatose laryngée nécessite des techniques anesthésiques rigoureuses afin de mieux prendre en charge les accidents pouvant survenir telle qu'une extubation accidentelle, le spasme laryngé qui peuvent conduire rapidement à la mort^[9]. Le médecin généraliste ou le pédiatre devraient pouvoir reconnaître une dysphonie et/ou une dyspnée laryngée afin de référer à temps les cas. Concernant les spécialistes ORL, devant toute dysphonie chronique, il faudra penser à une tumeur laryngée et de ce fait réaliser une laryngoscopie indirecte ou directe permettant d'objectiver une tumeur muriforme caractéristique. La prise en charge doit être précoce afin d'éviter la survenue d'une dyspnée laryngée pouvant mettre en jeu le pronostic vital du patient.

Le problème financier est lié à l'augmentation des coûts du traitement en rapport avec le caractère imprévisible et récidivant de la pathologie. L'absence d'une couverture d'assurance santé contribuerait à majorer ces difficultés thérapeutiques.

L'évolution est marquée par les récurrences imprévisibles et les synéchies^[5, 6, 7]. Les contrôles post-thérapeutiques n'ont pas toujours été systématiques chez les patients. En effet, 3 cas (18,75%) ont été admis au stade de dyspnée laryngée à moyen terme et 3 cas (27,27%) à long terme. Il y a un biais de sélection lié au nombre important de patient perdus de vue.

Le pronostic esthétique n'est pas un problème majeur (1 cas de cicatrice cervicale disgracieuse). Le pronostic fonctionnel sera mis en jeu par la persistance d'une dysphonie, séquelle liée aux épiluchages itératifs à la pince des papillomes (deux cas de synéchies). Le pronostic vital sera mis en jeu dans les formes dyspnéisantes et dans les formes diffuses.

CONCLUSION

La prise en charge de la papillomatose laryngée dans le service d'ORL du CHU de Yopougon se heurte à plusieurs difficultés, essentiellement liées au retard diagnostique, à l'insuffisance de matériel chirurgical.

L'éducation des patients et de leur famille, l'information du personnel de santé sur la pathologie, et l'acquisition de matériel chirurgical des services d'oto-rhino-laryngologie sont nécessaires pour améliorer la prise en charge de la papillomatose laryngée dans notre pays.

REFERENCES

1. FRANCOIS M. Papillomatose laryngée. *Encycl Med Chir-Oto-rhino-laryngologie* 2000, 20-705-A-10, 8p.
2. ONDZOTTO G., GALIBA J., KOUASSI B., EHOUE F. La papillomatose laryngée : intérêt d'un diagnostic précoce, à propos de 7 cas diagnostiqués au CHU de Brazzaville, Congo. *Médecine Tropicale*. 2002; 62 (2): 163-5.
3. DIKKERS FG. Treatment of recurrent respiratory papillomatosis with microsurgery in combination with intra lesional cidofovir. A prospective study. *Eur Arch Otorhinolaryngol*. 2006; 236: 440-3.
4. YOTIO A., KOFFI-AKA V., MOBIO NM., OUATTARA A., EHOUE F. La papillomatose laryngée : aspects épidémiologiques, cliniques et thérapeutiques au service ORL du CHU de Treichville. *Rev. Col. Odonto-Stomatol. Afr. Chir. Maxillo-fac*. 2005 ; 12, (3) : 40-3.
5. KANGA NAB. Problématique de la prise en charge de la papillomatose laryngée de l'enfant en Côte d'Ivoire. *UFR sciences médicales Abidjan [Thèse]* 2006. P1-126.
6. DIOUF R., OUOBA K., N'DIAYE I., DIOP EM, DIOP LS. La papillomatose laryngée : à propos de 27 cas. *Dakar Médical*. 1989 ; 34 : 102-6.
7. BENHAMOU C AIT., RADJI A., LARAQUIN. Papillomatose laryngée de l'enfant à propos de 48 cas. *J F ORL*. 1996 ; 45 : 17-20.
8. COULIBALY Y., DOUMBIA D., SYLLA M., DIANGO DM., DEMBELE M., DIALLO A. Papillomatose laryngée de l'enfant : à propos d'un cas. *J. Magh. A. Réa. Méd. Urg*. 2006 ; 13 : 89-90.
9. TIMBO KS., KONIPO-TOGOLA F., AG MOHAMED A., KEITA AM., SACKO BH., TRAORE L. Papillomatose laryngée au Mali. A propos de 19 cas colligés à l'hôpital Gabriel Touré de Bamako. *Bull soc Pathol Exot*. 2002 ; 95 (1) : 31-3.
10. EL AATMANI M., STEINMETZ A., DEBRY C., LEVÊQUE D., KOFFEL J-C., BERETZ L. A propos d'un cas de traitement de la papillomatose récidivante par injections intra lésionnelles de cidofovir (Vistide®). *Journ Pharm Clin*. 2002 ; 21 (4) : 287-90.
11. RADY PL., SCHNADIG VJ., WEISS RL, HUGUES TK, TYRING SK. Malignant transformation of recurrent respiratory papillomatosis associated with integrated human papillomatosis type 11 DNA and mutation of P53. *Laryngoscope*. 1998; 108: 735-40.
12. MESOLELLA M., MOTTA G., LAGUARDIA M., GALLI V. Papillomatosis of the larynx: treatment with CO2 laser. *B-ENT*. 2006; 2: 51-4.
13. PASQUALE K., WIATRAC B., WOOLLEY A., LEWIS L. Microdebrider versus CO2 laser removal of recurrent papillomatosis: a prospective analysis. *Laryngoscope*. 2003; 113: 139-43.