

KYSTE DU TRACTUS THYRÉOGLOSSE (KTT) DE L'ADULTE

THYROGLOSSAL DUCT CYST (TGDC) IN ADULTS

N'GOUAN J M¹, TEA ZB¹, HITTER A², HOARAU-GRUCHET F², RIGHINI C A².

1- Service ORL CHU de Cocody-Abidjan (Côte d'Ivoire)

2- Service ORL CHU de Grenoble (France)

Correspondance: Dr N'GOUAN J.M.

Service ORL CHU de Cocody (Abidjan, Côte d'Ivoire)

Mail : ngouanorl@yahoo.fr

RÉSUMÉ

Le kyste du tractus thyroïdienne (KTT) est une malformation congénitale rare chez l'adulte. Elle peut révéler un cancer et changer radicalement la prise en charge.

Objectifs : analyser les caractéristiques épidémiologiques, cliniques et thérapeutiques des kystes du tractus thyroïdienne de l'adulte.

Matériels et méthode : Cette étude rétrospective et descriptive a été réalisée au CHU de Grenoble (1999-2011). Elle a inclus tous les patients ayant au moins 15 ans opérés d'un KTT et confirmé par un examen histopathologique post opératoire.

Résultats : la prévalence était de 2/1000 et l'âge moyen de 38,5 ans. Il y avait 18 hommes pour 12 femmes. La tuméfaction cervicale antérieure constituait 86.67% des motifs de consultation. Les kystes étaient de sièges médians dans 29 cas et paramédian droit dans un cas. L'échographie cervicale a été réalisée chez 28 patients (93,33%). La tomodensitométrie et à la scintigraphie ont été faites respectivement chez 11 et trois patients. Un patient a bénéficié d'une cytoponction. Tous les patients ont été opérés selon la technique de Sistrunk. L'examen histopathologique a confirmé le kyste dans 29 cas (96.67%) et mis en évidence un carcinome papillaire justifiant une thyroïdectomie totale et une iodothérapie (Iode 131). Deux cas de récurrence ont été observés.

Conclusion : Le KTT reste une tumeur rare de l'adulte et peut révéler un cancer. L'imagerie et l'histopathologie conditionnent la prise en charge. Toute fois la chirurgie selon Sistrunk reste le traitement de référence dans les formes de KTT simples.

MOT CLÉS : KYSTE DU TRACTUS THYRÉOGLOSSE, DIAGNOSTIC, CHIRURGIE, ADULTE

SUMMARY

Thyroglossal duct cyst (TGDC) is a congenital malformation rare in adulthood. It can be a cancer and radically change the management.

Objectives: To analyze the epidemiological, clinical and therapeutic thyroglossal duct cysts in adults.

Materials and methods: This retrospective descriptive study was conducted at the University Hospital of Grenoble (1999-2011). It included all patients with at least 15 years operated on TGDC and confirmed by postoperative histopathological examination.

Results: The prevalence of TGDC was 2/1000. The average age of patients was 38.5 years. There were 18 males and 12 females. Anterior cervical swelling was 86.67% of the reasons for consultation. The location of cysts relative to midline was, 29 on midline and one at right. The neck ultrasonography was performed in 28 patients (93.33%). CT and scintigraphy were made respectively in 11 and three patients. One patient underwent a needle biopsy. All patients were operated on using the technique of Sistrunk. Histopathological examination confirmed the cyst in 29 cases (96.67%) and revealed a papillary carcinoma justifying a total thyroidectomy and radioactive iodine treatment. Two cases of recurrence occurred.

Conclusion: TGDC is a rare tumor in adults and may be a cancer. imaging and histopathology are essential to support. Any time Sistrunk surgery remains the treatment of choice in simple forms of TGDC.

KEYWORD: THYROGLOSSAL DUCT CYST, DIAGNOSIS, SURGERY, ADULT

INTRODUCTION

Le kyste du tractus thyroïdienne (KTT) est une malformation congénitale résultant d'un défaut de résorption du tractus thyroïdienne, associé à une reprise d'activité des cellules épithéliales qui tapissent la lumière du tractus [1]. C'est une pathologie qui s'exprime essentiellement pendant l'enfance [2]. Les cas kystes du tractus thyroïdienne rapportés chez l'adulte sont rares. Pour autant, ces malformations peuvent rester longtemps latentes et se manifester tardivement. Dans ces cas, il n'est pas exceptionnel de découvrir un kyste malin [3]. Le diagnostic ne pose en règle pas de problème, évoqué devant une masse cervicale médiane rénitente mobile à la déglutition. La confirmation diagnostique repose sur l'échographie qui précise d'une part, la nature kystique et d'autre part, la présence d'une glande thyroïde en situation normale. Le traitement qui est essentiellement chirurgical a été décrit par SISTRUNCK. Des récurrences sont toutefois possibles malgré la chirurgie d'où l'intérêt d'une exérèse complète à la fois du kyste et de son trajet fistuleux.

Cette étude avait pour but d'analyser les caractéristiques épidémiologique, diagnostique et thérapeutique de ces kystes chez l'adulte.

MATÉRIELS ET MÉTHODES

Cette étude rétrospective monocentrique et descriptive (1999- 2011) a été réalisée dans le service ORL du CHU de Grenoble. Les dossiers inclus concernaient tous les patients âgés au moins de 15 ans, opérés pour un KTT et pour lequel existait une preuve histologique. Tous les patients de moins de 15 ans et ceux opérés de KTT dont la preuve histologique manquait ont été exclus. Les informations recueillies portaient sur les données épidémiologiques, cliniques, paracliniques, thérapeutiques et histopathologiques.

RÉSULTATS

DONNÉES ÉPIDÉMIOLOGIQUES

La prévalence des KTT était de 2/1000. L'âge moyen était de 38,5 ans et les extrêmes de 15 et 66 ans (Fig1).

Il y avait 18 hommes (60%) pour 12 femmes (40%) soit un sex ratio de 1.5. Un patient présentait un antécédent familial de KTT et un autre, un antécédent chirurgical pour un kyste du deuxième arc.

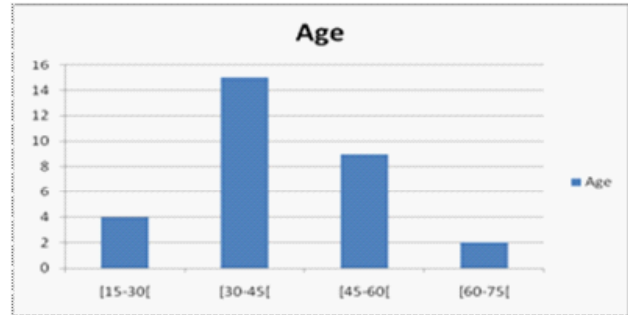


Figure1 : Répartition selon l'âge

DONNÉES DIAGNOSTIQUES

La tuméfaction cervicale antérieure a été la circonstance de découverte du kyste chez 26 patients (86%). Parmi ces derniers, quatre patients présentaient une poussée inflammatoire et deux autres, une dysphagie. Quatre patients ont consulté pour une douleur cervicale (13,33%). Le délai de consultation variait de cinq jours à quatre mois.

L'examen clinique a permis de mettre en évidence une masse cervicale mobile à la déglutition chez tous nos patients. Cette masse était en position médiane chez 29 patients dont 23 de siège sus hyoïdien et 6 de siège sous hyoïdien. Chez un patient, cette masse était en situation paramédiane droite et de siège sus hyoïdien. Chez quatre patients, la peau en regard de la masse était inflammatoire sans fistulisation. Un patient a présenté une cicatrice cutanée de chirurgie cervicale antérieure.

L'échographie cervicale a été réalisée chez 28 patients. Dans 19 cas, elle a permis de mettre en évidence un kyste et confirmé la présence d'une glande thyroïde en position normale. Chez neuf patients, l'échographie n'était pas à même de préciser la nature liquidienne de la masse cervicale. Une tomodensitométrie cervicale a été réalisée chez 11 patients. Dans neuf cas après une échographie non contributive et dans deux cas en première intention. Le scanner a permis de mettre en évidence la masse d'allure kystique (Fig 2 et 3) et a confirmé la présence de la glande thyroïde en position normale. La fonction de cette dernière a été appréciée à la scintigraphie chez trois patients et était normale. Une cytoponction a été réalisée chez un seul.

DONNÉES THÉRAPEUTIQUES

L'exérèse des kystes a été réalisée sous anesthésie générale et par voie d'abord cervical selon la technique de Sistrunck.

Cette dernière a permis l'exérèse complète de kystes. Une résection cutanée a été associée à l'exérèse kystique dans un cas et une rupture accidentelle de la coque du kyste est survenue en peropératoire. Toutes les pièces opératoires ont fait l'objet d'un examen histopathologique systématique. Les résultats de cet examen ont confirmé la nature bénigne du kyste dans 29 cas tandis qu'un cas de carcinome papillaire a été observé. Une thyroïdectomie totale associée à un curage ganglionnaire médian et une Itra-thérapie à 100mc ont été réalisées dans un deuxième temps chez ce dernier. Deux cas de récurrence ont été observés dont l'un à 2 ans et l'autre à 8 ans nécessitant une reprise opératoire. Aucune complication post opératoire n'a été notée.

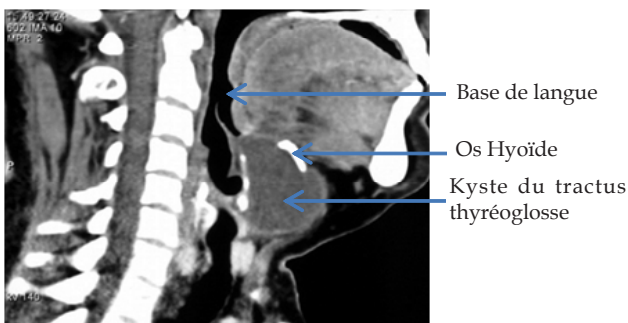


Fig 2. TDM cervicale coupe sagittale, montrant un kyste entre la base de langue, l'os hyoïde

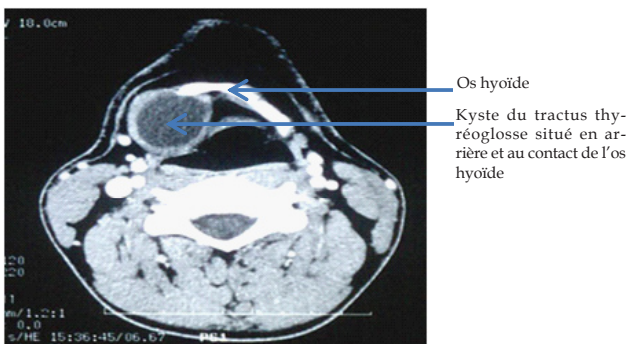


Fig 3. TDM cervicale coupe axiale montrant un kyste en arrière de l'os hyoïde

DISCUSSION

Le kyste du tractus thyroïdienne est une dysembriopathie fréquente [4] mais rare chez l'adulte. Sa prévalence varie entre 1/2500 et 1/3000 [5]. En contexte Ouest Africain, il n'existe pas de données concernant le KKT chez l'adulte. La série rapportée par OUOBA [6], au Burkina Faso se limitant à 23 cas de KTT observés chez l'enfant sur neuf. Dans notre série Grenobloise, elle était de 2/1000. Cependant

des cas de KTT ont été décrits après 80 ans [6], ce qui traduit que cette affection peut se révéler beaucoup plus tardivement [8,9]. L'âge des sujets dans notre étude variait de 15 à 66 ans avec une prédominance masculine. Il ne semble pas exister un lien entre cette dernière et la survenue des kystes [2,8,9,10]. Par ailleurs, un patient présentait un antécédent familial de KTT. Aucune recherche génétique n'ayant été entreprise chez ce dernier, il est difficile d'établir un lien de causalité. Cependant, il peut exister une forme héréditaire de KTT d'après Ayache [11]. Le mécanisme de transmission n'est pas clairement établi mais la transmission se ferait sur un mode autosomique dominant [11].

En ce qui concerne le diagnostic de KTT, il ne pose en règle générale pas de problème dans les formes typiques quelque soit l'âge: masse cervicale antérieure qui s'ascensionne à la déglutition et à la protraction de la langue. Cette présentation clinique constitue d'ailleurs le mode de révélation le plus fréquent [2, 4, 8, 10,11, 12]. Ceci explique que la tuméfaction cervicale soit le motif de consultation principal, 86,67% dans notre série, 67% et 92% respectivement selon Josephson [13] et Brousseau [10]. Pour certains auteurs [12,13], un examen clinique méticuleux pourrait suffire au diagnostic de KTT. En pratique cependant, une confirmation diagnostique s'impose, l'échographie constitue alors l'examen de référence [2,10]. Elle permet d'une part de préciser le contenu kystique de la masse et d'autre part de préciser l'existence de la glande thyroïde et sa position [14]. Dans les KTT de survenue tardive, l'échographie présenterait un troisième intérêt, celui de rechercher des signes de cancérisation [15]. Selon Smiti en effet [15], un kyste qui présente à l'échographie une alternance de zone homogène et hétérogène associée à des calcifications signe un cancer jusqu'à preuve histologique du contraire. Ceci n'a pas été observé dans notre série. En effet, l'échographie a chez 28 patients (93,33%), a confirmé le kyste dans 19 cas mais chez neuf patients, elle n'était pas contributive. C'est dans une telle indication que la tomographie ou l'IRM trouve leur intérêt. Dans certaines présentations cliniques posant un problème diagnostique en effet (14% dans notre série), masse cervicale en situation latérale, surinfection répétée, antécédent de chirurgie, le recours à la Tomographie ou à l'IRM cervicale peut se justifier. Ces examens permettent d'affiner le diagnostic en précisant le type de lésion, son siège, son extension et les structures de voisinage [16]. Dans notre série, la tomographie a été réalisée dans 11 cas ce qui a permis de confirmer le diagnostic. Trois patients

ont bénéficié d'une scintigraphie. Ces examens ont été réalisés du fait de thyroïde anormale à l'échographie [8, 11, 12, 16, 17]. Les tissus thyroïdiens ectopiques peuvent être fonctionnels, mais leur sécrétion est insuffisante et les patients sont en hypothyroïdie [4]. Nous avons eu recours à la cytoponction dans un cas. Nous estimons que la cytoponction réalisée dans un but diagnostique doit être proscrite en cas de suspicion diagnostique de KTT. Elle entraîne un risque de fistulisation et d'infection et de ce fait rendrait la dissection chirurgicale de la coque kystique beaucoup plus laborieuse.

Le traitement du KTT est avant tout chirurgical. La technique de référence reste encore celle décrite par Sistrunk en 1920 [1-14 ; 16-19]. Tous les patients de notre série ont été opérés selon la technique de Sistrunk. Elle a pour but une exérèse complète du kyste et du tractus. Lorsque la peau en regard est amincie, inflammatoire, ou fistulisée, une résection cutanée doit être associée à l'ablation du KTT [8, 18]. Cette résection cutanée a été nécessaire chez un patient. Un cas de rupture capsulaire a été observé. Elle était due à une dissection au ras de la coque kystique ce qui peut être source de récurrence [4, 8]. L'examen anatomopathologique réalisé sur les pièces opératoires a révélé la nature bénigne et kystique des pièces opératoires à l'exception d'un cas où un carcinome papillaire a été mis en évidence. Une thyroïdectomie totale associée à un curage ganglionnaire médian et une irradiation postopératoire ont été réalisés dans ce dernier cas. Bien que rares, moins de 1 % [15], les cancers des kystes du tractus thyroïdologique ont été décrits [8, 11, 16, 17, 18]. Leur découverte est dans la majorité des cas peropératoires et confirmés par l'examen histopathologique. Le carcinome papillaire constitue la forme la plus fréquemment observée [3, 8, 16, 18]. Sa prise en charge obéit aux règles de chirurgie carcinologique avec d'emblée, thyroïdectomie totale avec curage ganglionnaire du territoire VI associé à une irradiation postopératoire. La possibilité que soit associé un cancer au KTT de l'adulte souligne l'intérêt d'un bilan préopératoire rigoureux. Ce bilan recherche à l'imagerie échographie, IRM ou scanner des signes de malignité comme précisé précédemment.

Deux cas de récurrence postopératoire ont été observés dans notre série (6,66%) avec respectivement recul de 2 ans et 8 ans ce qui a nécessité une reprise chirurgicale. D'après Ouoba [6], elles sont « bien évocatrices de cette pathologie vestigiale ». Dans notre cas, les récurrences sont soit liées à une exérèse incomplète soit à l'existence de tractus accessoires. Cependant, le taux de récurrence de 6,66% reste dans les limites de ceux rapportés

dans la littérature, de l'ordre de 1.5% à 10% [2, 4, 10, 11, 20]. Cette récurrence n'est pas spécifique à l'adulte. Des études comparatives ont en effet révélé qu'il n'y avait pas de différence significative de récurrence entre l'adulte et l'enfant [10, 19]. Pour prévenir ces récurrences, Wenglowski [21] a été le premier, à souligner dans son étude embryologique ; la nécessité d'une exérèse en monobloc à la fois du kyste, du corps de l'os hyoïde et du tractus fibreux jusqu'en base de langue. Quant à Brousseau [10], il rapporte qu'en dépit d'une chirurgie adéquate, certains patients présenteront une récurrence. D'autres approches thérapeutiques (chirurgicales ou non) ont été décrites : la technique selon Schlange, l'exérèse kystique, la marsupialisation, la technique de Shallow et la sclérothérapie [10, 20, 21]. La sclérothérapie, traitement non invasif, reste encore controversée, car elle n'a pas encore fait la preuve de son efficacité [20]. La chirurgie selon Sistrunk reste donc le « Gold standard » thérapeutique.

CONCLUSION

Le kyste du tractus thyroïdologique est une dysembryopathie rare chez l'adulte. Sa découverte tardive est corrélée à un risque de cancérisation. L'échographie qui reste l'examen diagnostique de choix doit avoir une valeur prédictive en recherchant des signes de cancérisation associés. L'examen histopathologique de la pièce opératoire, obligatoire, peut radicalement modifier la prise en charge. Dans les formes bénignes, la chirurgie selon Sistrunk demeure le traitement de choix.

REFERENCES

1. SANTIAGO W, RYBAK LP, BASS RM. Thyroglossal duct cyst of the tongue. *J Otolaryngol* 1985; 14: 261-264
2. CONESSA CL, BRIFFODJ, SISSOKHO B, MICHEL G. le kyste du tractus thyroïdologique, chirurgie et histologie. *Rev Laryngol Otol Rhinol*. 1999 ; 120 :13-18
3. EL BAKKOURI, RACY E, VEREECKE A, GAUTHIER A, QUILLARD J, BOBIN S, PORTIER F. Carcinome épidermoïde sur kyste du tractus thyroïdologique. *Ann Otolaryngol Chir Cervicofac*. 2004; 121, 5, 303-305
4. RIGHINI C A, MOURET P, BLANCHET C, PIOLAT C, DYONJ F, REYT E. Traitement chirurgical de première intention des kystes du tractus thyroïdologique chez l'enfant : a propos de 99 cas. *Rev Laryngol Otol Rhinol*. 2001 ; 122, 3 :159-165.
5. NICOLLAS R, ROMAN S, TRIGLIA JM. Chirurgie des malformations congénitales du cou chez l'enfant. *EMC Technique chirurgicale* (2006). 46-480

6. OUOBA K, DAO M, CISSE R, KABRE M, SAKANDE B, SANOU A. les kystes et fistules congénitaux du cou : prévalence, présentation clinique et constatations per-opératoires à propos de 160 cas et revue de la littérature. *Medecine d'Afrique noire* : 1998,45(10),581-584
7. CONTENCIN P. fistules et kystes congénitaux du cou. *Encycl Méd Chir (Editions Scientifiques et Médicales Elsevier SAS, Paris, tous droits réservés), Oto-rhino-laryngologie*(1994).20-860-A-10
8. LIN S T, TSENG F Y, HSU C J, YEH T H, CHEN Y S. Thyroglossal duct cyst: a comparison between children and adults. *Am Journal of Otolaryngol*.2008; 29:83-87.
9. ALLARD RH. The thyroglossal cyst. *Head Neck Surg*.1982; 5:134- 146.
10. BROUSSEAU V J, SOLARES A C, XU M, KRAKOVITZ P, KOLTAI P J. Thyroglossal duct cysts: presentation and management in children versus adults. *Int J Pediatr Otorhinolaryngol*.2003;67:128 5-1290
11. AYACHE S. Forme familiale de kyste du tractus thyroïdienne. *Ann Otolaryngol Chir Cervicofac*.2009 ; 126 :61-64
12. DAVENPORT M. ABC of general surgery in children. Lumps and swellings of the head and neck. *BMJ* 1996;312:368-71
13. JOSEPHSON G D; SPENCER W R JOSEPHSON J S .Thyroglossal duct cyst: the New York eye and ear infirmary experience and a literature review. *Ear Nose Throat J*.1998; 642-651.
14. HIRSHORENN, NEUMANT, UDASSINR, ELIDAN J, WEINBERGER JM. The imperative of the sistrunc operation: Review of 160 thyroglossal tract remnant operations. *Otolaryngol head Neck Surg*.2009;140:338-42
15. SMITI S, NABIL SM. Papillary carcinoma arising from a thyroglossal duct cyst. *Indian J Radiol Imaging*.2009 May;19(2):120-122
16. BENSIMON J-L, ALBERT S, PANAJOTOPOULOS A, BEGAZ F, BARRY B. Appareil thyroïdien. *EMC-Radiologie*.2005; 2:103-115.
17. KIM M K, PAWEL B R, ISAACSON G. Central neck dissection for treatment of recurrent thyroglossal duct cysts in childhood. *Otolaryngology-Head and Neck surgery*.1999;121:543-7
18. KIM W J, SOUILLARD R, BRANDWEIN S M, LAWSON W, SOM P M. follicular adenoma in juxtathyroidal thyroglossal duct cyst with papillary carcinoma in the adjacent thyroid gland. *Am Journal of Otolaryngol*.2005; 26:348-350.
19. LIN ST, TSENG FY, HSU CJ, YEH TH, CHEN YS. Thyroglossal duct cyst: a comparison between children and adults. *Am Journal of Otolaryngol*.2008; 29: 83-87
20. KIM MH, CHUNG JH. Failure of sclerotherapy in the treatment of thyroglossal duct cyst in children: 2 case reports and review of literature. *Journal of Pediatric Surgery* (2012) 47, E37-E40.
21. WENGLOWSKI R. UBERDIEHALSFISTELN UND ZYSTEN. *Arch.Klin.Chir*.98(1912) 151-208