DERMATOFIBROSARCOME PROTUBERANS GÉANT DU CUIR CHEVELU

GIANT PROTUBERAN DERMATOFIBROSARCOMA OF THE SCALP

TRAORE H.[1], DAMA M.[2], DIALLO O.[2], FAYE O.[3], TRAORE D.[4], KEITA M.[5], BENATEAU H.[6]

1 : Service de stomatologie et chirurgie maxillo-faciale /CHU d'Odonto-Stomatologie Bamako,

2 : Service neurochirurgie Hôpital du MALI, Bamako,

3 : Centre national universitaire de lutte contre les maladies, Bamako,

4 : Service chirurgie B CHU Point G, Bamako,

5 : Service ORL Hôpital Gabriel Touré, Bamako,

6 : Service de stomatologie et chirurgie maxillo-faciale, CHU de Caen, France

Correspondance : Dr TRAORE Hamady

Service de stomatologie et chirurgie maxillo-faciale CHU d'odonto-stomatologie Bamako

BP : E 3982 / Mail : traorhamady@yahoo.fr

RÉSUMÉ

Le dermatofibrosarcome de Darier et Ferrand est une tumeur maligne de bas grade de la peau et des tissus sous cutanés qui se métastase rarement à distance. Plus de 90% des cas sont associés à une translocation chromosomique impliquant le gène COLIAI du chromosome 17 et le gène PDGFB qui se trouve sur le chromosome 22. Le diagnostic est anatomopathologique avec une place importante pour l'immuno-histochimie. La hantise de la prise en charge chirurgicale tient au taux élevé de récidive mais il est rapporté d'excellents taux de contrôle local obtenus sur des marges de résection saines.

Nous rapportons un cas clinique dans un contexte sub-sahélien de sous- médicalisation : faible démographie en chirurgien maxillo-facial et en anatomopathologiste, plateau technique modeste et recours fréquent à la médecine traditionnelle. Nos critères d'orientation diagnostique ont été confortés par les aspects clinique et imagerique, la durée d'évolution (6 ans). Notre diagnostic de certitude a été obtenu par examen histopathologique de la pièce d'exérèse. Il n'y a pas eu de récidive deux ans après l'intervention chirurgicale.

Mots clés : Chirurgie, diagnostic, Darier-Ferrand, récidive

SUMMARY

Protuberans Dermatofibrosarcoma of Darier and Ferrand is a low-grade malignant skin tumor and of subcutaneous tissue that rarely metastasizes to distance. Over 90% of cases are associated with a chromosomal translocation involving the gene COLIAI chromosome 17 and the PDGFB gene located on chromosome 22. The diagnosis is made by pathologic examination with an important place for immunohistochemistry. The obsession of surgical treatment is due to the high recurrence rate but it is reported excellent local control rates obtained by resection of healthy margins.

We report a clinical case in a sub-sahelian sub-medicalization situation: small population of maxillofacial surgeons and pathologists, modest set of techniques.

Our working diagnosis criteria were supported by clinical and imaging aspects, and disease duration (6 years). Our diagnostic certainty was obtained by histopathological examination of the resected specimen. There has been no recurrence two years after surgery.

Keywords: Surgery, Diagnosis, Darier-Ferrand, recurrence

INTRODUCTION

Le dermato-fibro-sarcome protuberans (DFSP) est un sarcome superficiel à différenciation fibroblastique du derme et du tissu mou sous jacent, caractérisé par une évolution lente avec un risque majeur de récidive en cas d'exérèse insuffisante. Initialement décrite par Darier et Ferrand en 1924 sous le nom dermatofibrome progressif et récidivant [1], cette tumeur fibreuse cutanée rare représente 0,1% des tumeurs cutanées malignes et 2 à 6% de tous les sarcomes du tissu mou. L'incidence mondiale est estimée entre 0,8 et 4,2 cas/million par an [2-4]. Les travaux en Afrique francophone sur la question semblent rares. Nous rapportons notre expérience dans la prise charge diagnostique et thérapeutique de cette affection.

NOTRE OBSERVATION

Il s'agissait d'une patiente âgée de 35 ans, femme au foyer, mariée, quatrième geste, domiciliée à Kayes (Mali) sans antécédent particulier connus qui a consulté pour prise en charge d'une masse du cuir chevelu en février 2010.

Le début de la maladie remonterait à six ans, marqué par l'apparition d'une tuméfaction médio- pariétale droite indolore augmentant progressivement de volume. Une deuxième tuméfaction ipsi-latérale est apparue au niveau occipital au bout de six mois. Les deux tuméfactions présentaient un bourgeonnement progressif (figure1). Les signes d'accompagnement étaient à type de céphalées intenses et vertiges. Il n'y avait ni amaigrissement ni fièvre.

Figure 1. Lésions médio-pariétale et occipitale

Devant ce tableau, la patiente a eu recours à un traitement traditionnel ayant entrainé des ulcérations par endroits sur les deux tuméfactions. Les signes généraux, notamment la tension artérielle, le pouls, les conjonctives et la température étaient sans particularités.

A l'examen physique, nous avons trouvé deux masses médio-pariétale droite et occipitale polylobées avec des ulcérations. Elles se présentaient sous forme de placards dermo-hypodermiques indurés mesurant respectivement 38,3x33 mm et 89,6 x 52,3 mm. Ces lésions adhéraient au cuir chevelu, mobiles par rapport au plan profond, indolores à la palpation et associées à une hypoesthésie locale. L'examen des autres appareils était sans particularité.

Nous avons alors posé l'hypothèse de dermato-neurofibrome de Darier-Ferrand.

Le scanner cérébral sans et avec injection a permis d'objectiver une image tissulaire isodense sous-cutanée médio-pariétale et occipitale droite associée à une image d'ostéolyse de l'os sous-jacent et prenant le contracte modérément. Il n'y avait pas d'extension endocrânienne (figures 2 et 3).

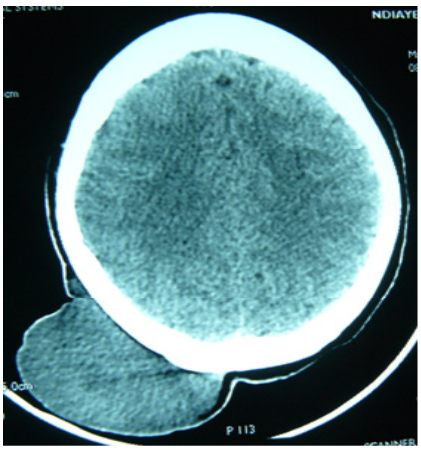

Figure 2. Coupe axiale TDM montrant la lésion

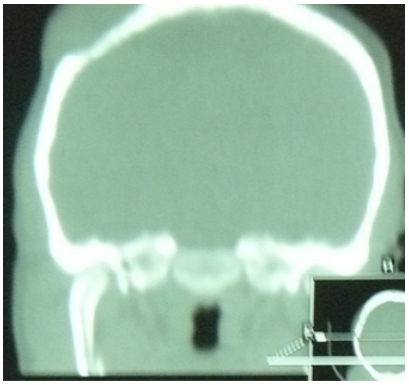

Figure 3. Coupe TDM coronale montrant la lyse osseuse

Le bilan pré-opératoire était sans particularité en dehors de la positivité de la sérologie de l'antigène HbS.

Une exérèse totale de la tumeur a été réalisée avec une marge de résection étendue à 4 cm de la limite tumorale le 16/09/2010, (figure 4), suivie d'une deuxième intervention le 01/12/2010, qui a consisté en une greffe de peau mince prélevée sur la face interne de la cuisse droite (figure 5).

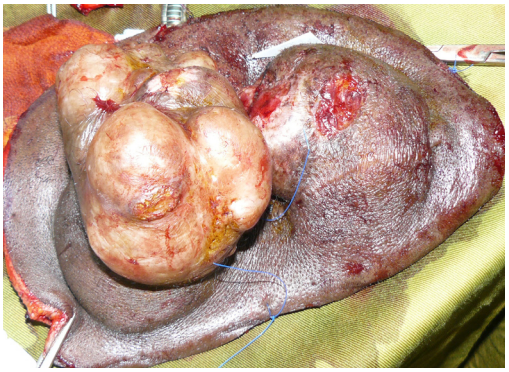

Figure 4. Pièce d'exérèse

Figure 5. Greffe de peau mince à J 8 post-op

La patiente a été revue à 1 an et à 2 ans post-intervention et on n'a pas noté de signe de récidive (figure 6).

Figure 6. Absence de récidive 2 ans après chirurgie

DISCUSSION

Le DFSP est une génodermatose réputée rare dans la littérature [3,4]. Cependant cette prévalence semble largement variable, ainsi il a été rapporté à hauteur de 1/100 000 en Scandinavie contre 1/36 000 dans le nord-est de l'Angleterre [5].

Nous partageons avec la littérature la survenue à un âge relativement jeune (adulte jeune 20-40 ans avec un âge moyen de 35 ans) [6,7,8,9]. Cette affection n'épargne cependant pas les sujets d'âge extrême [6]. Notre patiente ne semble pas se singulariser car le sex-ratio est proche de 1 pour certains auteurs [5,10], tandis que d'autres relèvent plutôt une prédominance masculine [7,10].

Notre cas se singularise quant à la localisation, car habituellement le DFSP est réputé, à travers la littérature, se localiser en thoraco-abdominal et à la racine des membres [8,9]. Certains auteurs estiment que la plante des pieds et la paume des mains seraient cependant épargnées [10].

Le placard dermo-hypodermique indolore et à surface bosselée, mobile sur le plan profond est réputé être vu dans les formes anciennes à travers la littérature [11]. Cet aspect clinique est ainsi résumé dans la littérature en tumeur cutanée bosselée, ferme, mobile par rapport au plan profond, faite de nodules confluents. Cette forme vieillie peut prendre l'aspect de vastes placards papulo- kératosiques, croûteux voire prurigineux donnant à la peau un aspect sale, crasseux et rugueux à la palpation [4].

A l'inverse, il est rapporté qu'au stade initial la lésion élémentaire est une papule kératosique de 1-3 mm de diamètre, qui débute par une petite élevure punctiforme de couleur peau normale, puis se recouvre d'une croûte brunâtre ou grisâtre de siège non exclusivement folliculaire. Les formes vieillies naissent de la confluence de ces lésions élémentaires [4].

Nous avons opté conformément à la littérature pour une prise en charge chirurgicale. Cette dernière devrait consister en l'exérèse de la lésion emportant une marge de tissu macroscopiquement sain de 2,5 à 3cm en superficie et aussi une barrière macroscopiquement saine en profondeur [12]. Nous avons eu une limite importante si l'on s'en tient à la chirurgie de Mohs où la preuve de l'exérèse de toute la tumeur est fournie par un anatomopathologiste au bloc opératoire. Le chirurgien ne s'arrête d'exciser que lorsqu'il est en zone saine [12].Nous avons eu comme alternative à cette option une recoupe de

1 cm supplémentaire qu'on a adressé au service d'anatomopathologie.

Ainsi nous avons posé notre diagnostic par examen anatomopathologique de la pièce opératoire, qui a conclu,, comme rapporté dans la littérature, en une lésion fibro-histiocytaire faite de cellules fusiformes prenant une orientation storiforme avec des zones renfermant des atypies cytonucléaires parfois marquées. Les recoupes ont été qualifiées de saines.

Toutefois, ce diagnostic n'a pas été confirmé par immuno-histochimie, avec recherche de réactivité au CD34+ comme recommandé actuellement par la littérature, car nous ne disposons pas du plateau technique idoine.

Le bilan scanographique a permis de mettre en évidence une lyse osseuse en zone pariétale, mais également d'éliminer tout processus expansif endocrânien comme il a pu être rapporté pour des localisations céphaliques de la tumeur [13].

Avec un recul de 2 ans notre patiente se porte bien et ne présente pas de signe de récidive.

CONCLUSION

Le dermatofibrosarcome protuberans de Darier et Ferrand est une entité clinique rare. Le cuir chevelu n'est pas une zone élective fréquemment citée de la lésion. Le diagnostic de certitude est anatomopathologique.

Le traitement des dermatofibrosarcomes de Darier et Ferrand est chirurgical. L'éxérèse doit être le plus large possible à 3 cm, car tout le pronostic en terme de récidive fréquente en dépend.

BIBLIOGRAPHIE

1. DARIER J, FERRAND M. Dermato-fibromes progressifs et récidivants ou fibrome de la peau. *Ann dermatol syph* 1924, 5 :545-562.
2. BIANCHINI L., MAIRE G., PEDEUTOUR F. De la cytogénétique à la cytogénomique du dermatofibrosarcome de Darier-Ferrand (dermatofibrosarcoma protuberans) et des tumeurs apparentées. *Bull Cancer* 2007, 94 (2) :179-89
3. TRAORÉ S.S., ZIDA M. , BARO F.T. , BOUKOUNGOU G., GOUMBRI O.M., SANO D., GUIRA A. Le dermatofibrosarcome de Darier et Ferrand (DFDF). À propos de 7 cas au CHU de Ouagadougou,Burkina Faso. *Bull Soc Pathol Exot*, 2007, 100 (2): 105-106 54 - 56 F A I T C
4. ESTIVAL JL, MARCILLY MC, COMBEMALE P. Maladie de Darier. *Encycl Méd Chir, Dermatologie*, 98-204-A-10, 2002, 10 p.
5. C ROMANO, L MASSAI, C ALESSANDRINI, C MIRACCCO, M FIMIANI. A case of sacral Darier's disease. *Dermatology*1999; 99: 365-368
6. KASSE A., DIENG M., DEME A., FALL M. C., DRABO B., TIMBELY G., DIOP P.S.,BETEL E., DEMBELE M., NDAW D., SAGNA C., TOURE P. Les dermatofibrosarcomes de darier et ferrand :A propos de 22 cas et revue de la littérature. *Médecine d'Afrique Noire* 1999, 46 (4) : 222-227
7. TIMBO S.K., MEROL J.C., SOLANS T., LABROUSSE M., LEBAS F.A. , CHAYS A.. Le dermatofibrosarcome de Darier et Ferrand A propos d'un cas de localisation faciale. *Médecine d'Afrique Noire* 2010, 57 (1) : 45-50.
8. KHEDIM A., MNIF D., BEN MHAMED R., BEN REJEB I., TOUATI S., GRITLIS., GAMMOUDI A. LADGHAM A. . Localisation frontale d'un dermatofibrosarcome de darier-ferrand. a propos d'un cas. *J. TUN ORL* 2005, 14 :70-71.
9. SIOUD DHRIF A., BENMOUSLY R., MARRAK H., FENNICHE S., DEBBICHE A., BEN JENNET S., BEN AYED M., MOKHTAR I.. Infiltration risquée. *Le concours* 2006, 128 (1) : 33-35
10. KIMPAMBOUDI A., YOUCEF-KHODJA A. Dermatofibrosarcome de Darrier et Ferrand de l'abdomen chez une femme de 45 ans. *Carcinol Clin Afrique.*2011; 10 (1) : 54 – 56
11. JOUCDAR S., KISMOUNE H., BOUDJEMIA F., D BACHA, ABED L.. Les dermatofibrosarcomes de Darier et Ferrand - analyse rétrospective de 81 cas sur dix ans (1983-1994). *Ann Chir Plast Esthet* 2001 ; 46 : 134-140.
12. RAZAFINDRABE J.A.B., RICARD A.S., MAJOUFFRE-LEFEBVRE C., SIBERCHICOT F. Importance de la chirurgie dans le traitement des dermatofibrosarcomes de Darier et Ferrand. *Revue Tropicale de Chirurgie* 2007, 1 : 52-53
13. TALEB A., FAHOUME K., HOMMADI A., CHAKIR N., M. JIDDANE M. Apport de l'imagerie dans le diagnostic du dermatofibrosarcome crânio-facial de Darier-ferrand : à propos de deux observations. *J. Neuroradiol.*, 2001, 28 :272-277