LA REHABILITATION PROTHETIQUE D'UNE MAXILLECTOMIE CHEZ L'EDENTE COMPLET : RAPPORT DE CAS

MAXILLECTOMIES PROSTHETIC REHABILITATION OF TOTAL EDENTULOUS: CASE REPORT

DIENG L[1], MBODJ E.H.B.[1], GUEYE M.[1], TOURE A.[1], SECK M.T.[1], TOURE S.N.[1], NABHANE E.[1], NDIAYE C.[1], LAUMONIER M.[2]

1- Service de Prothèse Dentaire. Département d'Odontologie. FMPOS. UCAD – Sénégal.

2- Service d'Odontologie et de Stomatologie. Institut Gustave Roussy. Villejuif – France.

Correspondance: Dr Lambane DIENG

Service de Prothèse Dentaire, Département d'Odontologie, FMPOS, UCAD – Sénégal.

BP 11054 DAKAR (Peytavin) – SENEGAL / lambanejeng@gmail.com

RESUME

Introduction. Les pertes de substance acquises aux maxillaires chez un patient édenté complet offrent une variété de déficits anatomiques et fonctionnels. L'objectif de ce travail est de décrire la résolution d'un cas clinique à l'aide d'un obturateur souple.

Observation. Opéré 2 ans auparavant d'un améloblastome, le patient est venu consulter pour une maxillectomie droite. L'ouverture buccale est limitée et il présente une maxillectomie totale unilatérale sur une mâchoire supérieure complètement édentée.

Traitement. Après la kinésithérapie et un détartrage soigneux, les empreintes primaires et secondaires maxillaires ont été réalisées. La balle obturatrice souple, confectionnée en premier, a permis de cloisonner la communication bucco-naso-sinusienne. La prothèse palatine et la prothèse mandibulaire ont été réalisées secondairement puis posées dans la même séance.

Commentaires. Le malade n'a été appareillé que deux ans après la chirurgie, délai inconfortable car il s'est alimenté grâce à une sonde nasogastrique ce qui a constitué un préjudice psychologique appréciable. La balle obturatrice souple a été réalisée à l'étranger. Se pose la problématique de la prise en charge initiale car dès que l'indication d'une maxillectomie est posée, le patient doit être vu par l'odontologiste de l'équipe thérapeutique.

Conclusion. Les indications thérapeutiques supplémentaires ont prolongé la durée de la réhabilitation en augmentant les séances de contrôles et de réfections de base ou de balle obturatrice. L'intégration fonctionnelle et esthétique de la prothèse s'est affinée, améliorant ainsi l'état psychique.

MOTS-CLES : RÉHABILITATION PROTHÉTIQUE, MAXILLECTOMIE, ÉDENTÉ TOTAL, OBTURATEUR SOUPLE

ABSTRACT

Introduction. *The acquired maxillary defects of edentulous patients offer a variety of anatomical and functional impairments. The aim of this work is to describe how to resolve such clinical case by means of soft bulb obturator.*

Observation*. Two years after having undergone a surgery for améloblastoma excision, the patient came to consult for a right hemimaxillectomy. The limitation in mouth opening reveals a maxillectomy on the complete edentulous upper jaw.*

Treatment. *After the physiotherapy and scaling, impressions were realized. The soft bulb was made in first and allowed to seal up the oroantral fistula. The palatal and mandibular prostheses were secondarily constructed and worn in the same session.*

Comments. *The patient went consulting near two years after the surgery, uncomfortable deadline because he had to feed himself by a nasogastric tube which was a considerable psychological damage. The soft bulbs were constructed abroad and consequently. The problems of early cares arise because patients have to be seen by the dentist of the therapeutic team as soon as a maxillectomy is indicated.*

Conclusion. *Additional therapeutic extended the rehabilitation duration by increasing the sessions of controls and repairs of prostheses or bulbs. The functional and aesthetic integration of the prosthesis became better and then improved patient's psychological state.*

KEY WORDS : ***Prosthetic rehabilitation, Maxillectomy, Total edentulous, Soft bulb obturator***

INTRODUCTION

Les pertes de substance acquises aux maxillaires (PSAM) offrent une variété de déficits anatomiques et fonctionnels. Elles entraînent des gênes considérables du fait de la perte des parois de cloisonnement des cavités naturelles oro-faciales mais aussi de la perte des dents qui servent normalement à assurer la rétention de la prothèse amovible [1,2]. Ces déficits polymorphes posent l'urgence et la nécessité d'une réhabilitation prothétique pour le palais dur et le palais mou.

Les pertes de substance acquises du palais dur sont moins difficiles à réhabiliter que celles du palais mou car la priorité revient à obturer la communication bucco-nasale ou bucco-naso-sinusienne en interposant une pièce obturatrice qui remplace une structure anatomique inerte. Les aspects les plus importants sont alors la prise en considération de la situation et de la taille de la perte de substance mais aussi des facteurs physiques d'équilibre que sont la rétention, la stabilité et la sustentation. L'édentement complet et l'exérèse du palais dur, conduisant à l'effondrement des étages moyen et inférieur de la face, compliquent la résolution des problèmes fonctionnels, esthétiques.

L'objectif de ce travail est de décrire le processus de la réhabilitation fonctionnelle d'une maxillectomie totale unilatérale chez un édenté complet à l'aide d'une prothèse obturatrice à balle souple en relevant les difficultés générées par les défauts de synergie des différents intervenants dans la chaine thérapeutique.

OBSERVATION

INTERROGATOIRE

Mr. M. S. D, de sexe masculin et âgé de 71 ans, domicilié dans un pays voisin, s'est présenté à la consultation en Octobre 2007, pour une maxillectomie consécutive à processus tumoral bénin (améloblastome) opéré 2 ans auparavant. Il portait encore une sonde nasogastrique.

EXAMEN CLINIQUE

Le sujet est très amaigri. A l'inspection, il présente une aplasie tissulaire génienne droite, la cicatrice de décharge de la maxillectomie bride l'hémilèvre supérieure et crée une incompétence labiale. L'ouverture buccale est bridée par une limitation sévère à un travers de doigt dévoilant une maxillectomie totale unilatérale droite avec conservation de la cloison nasale sur une mâchoire complètement édentée (classe III i de BOUTAULT) [3]. La mandibule présente un édentement distal bilatéral et ne sont présentes que la 32, 42, 43 et 44 (classe I-1 de KENNEDY-APPLEGATE) qui sont déchaussées et recouvertes de tartre. Le patient présente un reflexe nauséeux très marqué et la muqueuse est enflammée surtout au niveau de la PSA.

TRAITEMENT

1 - TRAITEMENT MEDICAMENTEUX

Après un détartrage soigneux, pour la récupération de l'ouverture buccale, une kinésithérapie auto-passive et active a été prescrite, pendant 2 mois, associée à un myorelaxant (Myorel®), un composé poly-vitaminé (Revital®), un bain de bouche à base d'eau oxygénée et de bicarbonate de sodium ainsi que les conseils d'hygiène bucco-dentaire d'usage (fig.1).

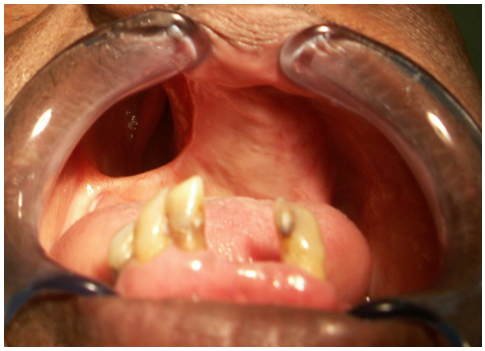

Figure 1: l'ouverture buccale et la PSAM après kinésithérapie.

2 - TRAITEMENT PROTHETIQUE

Empreintes

Les empreintes primaires ont été réalisées, après l'obtention d'une bonne ouverture buccale, à l'alginate en vue d'obtenir des porte-empreintes individuels; nous n'avons pas pu poser de compresse vaselinée ou de tulle gras dans la perte de substance maxillaire à cause d'un réflexe nauséeux très marqué (fig.2). L'empreinte secondaire maxillaire a été réalisée en un seul temps avec un élastomère sous 2 viscosités (haute et basse viscosité) (fig. 3)

Réalisation de la prothèse obturatrice

La balle obturatrice souple en silicone a été réalisée en premier temps. Dès la réception de celle-ci, elle est posée en bouche (fig.4) pour ensuite prendre une sur-empreinte globale tertiaire qui a permis de confectionner la prothèse buccale dont l'intrados est surmonté d'une excroissance (fig.5) qui doit pénétrer dans la balle obturatrice souple afin d'assurer la solidarisation entre les 2 pièces prothétiques (fig.6).

Figure 2 a: empreinte primaire maxillaire à l'alginate

Figure 2 b: empreinte primaire mandibulaire à l'alginate

Figure 3: empreinte secondaire aux élastomères.

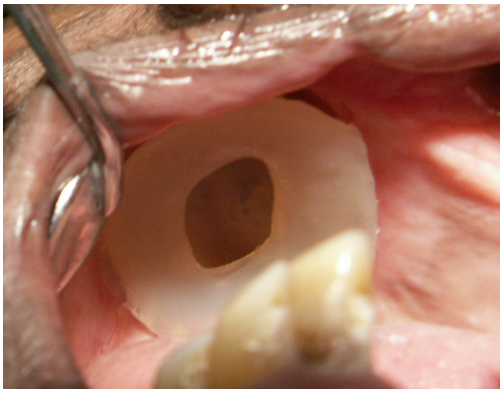

Figure 4 : la balle obturatrice en bouche.

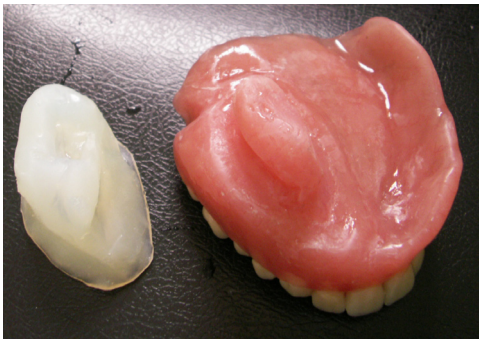

Figure 5: la prothèse buccale et la balle souple.

Figure 6: la prothèse obturatrice.

Mise en bouche

La mise en bouche initiale de la balle obturatrice souple seule et son port pendant 8 jours, ont permis de cloisonner la communication bucco-naso-sinusienne droite, d'obtenir d'emblée une bonne phonation mais également de manger et boire sans fausse route bucco-nasale.

La prothèse buccale a été réalisée secondairement (une semaine après) et sa rétention a été assurée d'une part par la pénétration de l'excroissance en résine dans la balle obturatrice souple, d'autre part par la réalisation d'un joint périphérique du côté du maxillaire gauche intact; la prothèse partielle mandibulaire a été posée dans la même séance.

ÉVOLUTION

Une semaine après la pose de la prothèse buccale, le malade est reparti chez lui après avoir subi les conseils d'entretien, particulièrement, le nettoyage de la balle obturatrice pour laquelle la précaution de confectionner une autre de rechange a été prise. Le malade est revu, deux ans plus tard, en Mars 2009 : la balle obturatrice était toujours fonctionnelle, par contre, il a fallu procéder à la réfection de la base de la prothèse maxillaire (fig.7).

Figure 7 : rebasage de la prothèse buccale.

En Juin 2012, les suites étaient favorables et le malade était très satisfait de son appareillage qui s'est bien intégré dans l'environnement buccal (fig.8 a et b). Une empreinte de la perte de substance a été prise en rebasant une des anciennes balles obturatrices qui a servi de moule à la confection de nouvelles balles obturatrices souples mieux adaptées.

Figure 8 a : intégration de la prothèse obturatrice à la pose.

Figure 8 b : le patient revu après 4 ans et demie après.

COMMENTAIRES

La prothèse d'usage ne peut être envisagée qu'au-delà d'un an après l'intervention chirurgicale, période pendant laquelle, le patient doit porter des prothèses provisoires quand tout se déroule normalement [4]; notre patient a été vu en consultation deux ans après la chirurgie ce qui a permis aux brides cicatricielles et à la limitation d'ouverture buccale de s'installer durablement, de plus la présence de sonde nasogastrique était un facteur psychologique négatif. Les changements dimensionnels observés sont plus en rapport avec les remaniements des tissus mous qu'avec ceux du tissu osseux [3].

Pour assurer le maximum de confort, la prothèse doit satisfaire à plusieurs exigences qui sont [2,5] :

- Assurer une alimentation sans reflux et une phonation sans fuite d'air ;

- Etre stable, légère;

- Pouvoir être mise en place aisément, même lorsque le patient présente une limitation de l'ouverture buccale ;

- Assurer le soutien des parties molles qui ont perdu leur charpente ;

- Avoir une valeur esthétique suffisante.

La décision d'une réhabilitation définitive dépend de la nature et de l'étendue de la PSAM et les traitements associés, ici la kinésithérapie, pour lutter contre la rétraction cicatricielle prolonge le délai de réhabilitation en vue de l'obtention d'un degré d'ouverture buccale compatible avec la prise d'empreintes [2,6].

Le facteur temps est un paramètre important dans la relation au malade car il est souvent impatient pour sa réhabilitation et il ne comprend pas toujours la nécessité de temporisation surtout quand la réhabilitation prothétique n'a pas été élaborée en synergie avec la chirurgie [7,8]. Notre malade n'a pu être appareillé que plus de deux ans après la chirurgie ; délai nécessaire pour une bonne cicatrisation et une bonne distension des brides cicatricielles mais inconfortable car pendant tout ce temps, il s'est alimenté grâce à une sonde nasogastrique.

La précaution de faire confectionner, à chaque fois, deux balles obturatrices a été prise car le patient venait d'un pays voisin du Sénégal. Malgré les difficultés rencontrées (délais de temporisation, limitations d'ouverture buccale,

séances de kinésithérapie préventive et curative auto-passives et actives), le patient était satisfait de sa prothèse et même surpris par la rapidité de la récupération phonatoire qui fut immédiate. Les indications thérapeutiques supplémentaires ont prolongé la durée de l'intégration en nécessitant des séances de contrôles et de réfections de base ou de balle obturatrice. L'intégration fonctionnelle et esthétique de la prothèse a été affinée, améliorant ainsi l'état psychique qui est un paramètre indispensable à la réinsertion sociale du malade.

Se pose alors la problématique de la prise en charge initiale, en temps utile, de cette catégorie de pathologie par une équipe pluridisciplinaire formée d'un chirurgien (ORL ou stomatologiste), d'un radiothérapeute éventuellement, d'un odontologiste, d'un psychiatre et d'une assistante sociale en plus de l'implication active de la famille.

Dès que l'indication d'une maxillectomie est posée, le patient doit être vu par un odontologiste, de préférence hospitalier, afin d'établir un plan de traitement prothétique complet et d'apprécier les possibilités de restauration envisageables après les différentes interventions programmées. Pratiquement, en fonction de l'intérêt stratégique de l'extension prévue de la résection pour assainir le site affecté, une prothèse immédiate doit être réalisée afin de soutenir les tissus mous et de recloisonner la cavité buccale de la cavité nasale et de constituer un guide chirurgical qui facilitera la ré-épithélialisation des cavités d'exérèse et qui s'opposera aux rétractions cicatricielles postopératoires.

La réhabilitation doit se terminer par une prothèse d'usage qui, dans un premier temps, va assurer la restauration des fonctions et de l'esthétique, grâce à l'observance des facteurs d'équilibre. Dans un 2ème temps, la réhabilitation psychique s'installe et nécessite, souvent, un accompagnement et une relation d'aide thérapeutique pour le bien-être moral et pour une réussite globale du traitement permettant une réintégration sociale et professionnelle [3].

CONCLUSION

Les PSAM sont la conséquence de l'exérèse des tumeurs oro-faciales, des traumatismes, des infections ou de maladies localisées à l'étage moyen de la face. Quelle que soit son origine, la mutilation maxillo-faciale présente des séquelles fonctionnelles et esthétiques qui retentissent lourdement sur le psychisme et le comportement du sujet atteint.

Notre étude de cas est basée sur la réhabilitation prothétique d'un patient ayant subi une PSAM d'étiologie carcinologique différentes dont le but est de rétablir la phonation, la mastication, la déglutition, en les rendant aussi proches que possible de la normale, et de rétablir une respiration nasale satisfaisante. La prothèse et la chirurgie réparatrice doivent être mises en œuvre en complémentarité, le projet thérapeutique doit être le résultat d'une discussion et d'un accord de tous les acteurs de l'équipe pluridisciplinaire formée de chirurgien, odontologiste, radiothérapeute, technicien prothésiste maxillo-facial, psychologue, orthophoniste, assistante sociale…pour une prise en charge globale du patient dont la collaboration est indispensable pour mener à bien la réhabilitation fonctionnelle et esthétique.

REFERENECES

1-ANTONIOU D.V., TOLJANIC J.A., GRAHAM L. Obturator prosthesis retention for edentulous patients with large palatal defects: a clinical report. *J. Prosthet. Dent. September* 1996, Vol 76, N°8, 27-29.

2-GRY P., CARIOUJ.L., CANTALOUBE D., BELLAVOIR A. Pertes de substance des maxillaires. *Encycl. Med. Chir., Stomatol. Paris: Elsevier Masson SAS*, 1995; 22-087-E-10.

3-BENTAHAR O., POMAR P., FUSARO S., BENFDIL F., AGUENAOU A., ABDEDINE A. Prothèses obturatrices après maxillectomie: bases fondamentales et thérapeutiques. *Encycl. Med. Chir., Stomatol. Paris: Elsevier Masson SAS*, 2008; 22-066-B-58.

4-MUKOHYMA H., SASAKI M., TANAGUSHI H. Chairside modification of a surgical obturator: a clinical report. *J. Prothet. Dent.* 2001 ; 86 :352-363.

5-BENOIST M. Réhabilitation et Prothèse maxillo-faciale. *Paris: Edit. Julien Prélat*, 1978 : 445p.

6-MARGAINAUD J.P., SARRY B. Prothèses obturatrices après résection du massif facial : intérêt de la prothèse immédiate, réhabilitation anatomique et fonctionnelle après les traitements des cancers bucco-pharyngés. *Paris, Edition EDK*, 1998; 109-113.

7-RILO B., DASYLVA J.L., FERROS I., MORA M.J., SANTANA U.A. Hollow bulb interim obturator for maxillary resection: a case report. *J. Oral Rehabil.* 2005; 32: 234-236.

8-VIGARIOS E., FONTES-CARRIERE M., POMAR P., BACH K. Psychologie et relation d'aide en réhabilitation maxillo-faciale. *Encycl. Médic. Chir., Stomatol. Paris: Elsevier Masson SAS*, 2004; 22-066-B-53.