

PRISE EN CHARGE NEUROCHIRURGICALE DES TUMEURS ORBITAIRES. ETUDE PROSPECTIVE SUR 27 CAS

NEUROSURGICAL MANAGEMENT OF THE ORBITAL TUMOURS : A PROSPECTIVE STUDY ON 27 CASES

SANOUSI S.*, N'OUMPHELE P.* AMZA A.**, DIAKITE A., SANDA O.*, KELANI A.*, ASSOUMANE I.* RABIOU M.S., ADDO G., ABDOULWAHAB I., HIMA A.

*Service de Neurochirurgie, Hôpital National de Niamey

** Service d'Ophtalmologie, Hôpital National de Lamordé Niamey

Correspondance : Docteur SANOUSI Samuila

BP : 10239 Niamey Niger

Email : s_sanoussi@hotmail.com

RESUME

Objectifs : Décrire les aspects diagnostiques des tumeurs orbitaires et évaluer la prise en charge neurochirurgicale.

Méthode: Il s'agissait d'une étude prospective sur le traitement chirurgical des tumeurs orbitaires réalisée dans le service de neurochirurgie de l'hôpital National de Niamey entre 1998 et 2012. Les techniques opératoires étaient soit une orbitotomie supéro externe avec ou sans dépose du rebord orbitaire supérieur, soit un abord fronto-orbitaire unilatéral. Une chimiothérapie était réalisée pour les patients porteurs de tumeurs malignes. Le suivi était clinique et scannographique sur 3 mois.

Résultats : Durant la période de l'étude 27 patients étaient opérés. L'âge moyen était de 28,82 ans (4 mois-75 ans). Le sexe ratio était de 0,8 :1. Les circonstances de découverte étaient une exophtalmie dans 96,26% des cas, une baisse de l'acuité visuelle dans 70,37% des cas et une cécité unilatérale dans 18,58% des cas. Il s'agissait de tumeurs intra orbitaires dans 62,96% des cas et des tumeurs à extension intra orbitaire dans 37,03% des cas. Les tumeurs intra orbitaires étaient malignes dans 64,70% des cas. L'objectif de l'exérèse macroscopique complète était obtenu dans 81,48% des cas dont une exentération de l'orbite dans 9 cas. A 3 mois une stabilisation de l'acuité visuelle était obtenue dans 59,25% des cas, et 40,74% avaient une cécité unilatérale.

Conclusion : Lorsque la prise en charge chirurgicale des tumeurs orbitaires bénignes est précoce elle permet une préservation de la vision avec des résultats esthétiques acceptables. Dans les lésions d'allure malignes, en l'absence de moyens diagnostiques radiologiques et biologiques, le traitement chirurgical peut être de première intention suivi par les traitements adjuvants.

MOTS CLÉS : TUMEURS ORBITAIRES, NEUROCHIRURGIE, NIGER.

SUMMARY

Objective: Describe the epidemiological and clinical aspects of orbital tumors at the National Hospital of Niamey and evaluate the neurosurgical management.

Materials and methods: This was a prospective study conducted at the National Hospital of Niamey from 31 July 1998 to 31 July 2012. The surgical techniques were superior orbital or frontal approaches. The CT scan and clinical follow-up was 3 months.

Results: During the study period 27 patients were included. The average age was 28.82 years (4 months to 75 years). The sex ratio was 0.8: 1. Patients were admitted for exophthalmos in 96.26% of cases; 70, 37% of cases had decrease in visual acuity and 18,58% had unilateral total loss of vision. It was intra-orbital tumors in 62.96% of cases and tumors with intra orbital extension in 37.03% of cases. Intra orbital tumors were malignant for 64,70% of cases. The aim of macroscopically resection of tumors was obtained for 81, 48% of cases including total orbital removal for 9 cases. 3 months post-surgery and/or chemotherapy visual acuity was stabilized for 59, 25% of cases and 40, 74% of patients had unilateral total loss of vision.

Conclusion: Early surgical management of benign orbital tumor have good outcome on visual preservation with cosmetics results. For malignant tumors surgery could be considered at first and associated with adjuvants therapies.

KEYWORDS: ORBITAL TUMORS, NEUROSURGERY, NIGER.

INTRODUCTION

Les tumeurs orbitaires et à extension orbitaire sont des processus pathologiques se développant dans l'orbite ou autour de l'orbite, en incluant les tissus et les structures qui entourent le globe oculaire [1]. La fréquence des tumeurs orbitaires varie de façon considérable selon les séries étudiées : ophtalmologique, neurochirurgicale, ou de groupes mixtes [1, 2, 3].

Dans les séries neurochirurgicales, les tumeurs originaires du système nerveux et des méninges, sont les plus fréquentes (30 % à 50 %) [4]. Cette fréquence s'explique par le fait que l'ensemble de ce groupe tumoral est traité par voie neurochirurgicale.

Les premiers signes cliniques peuvent orienter vers le diagnostic de la nature tumorale. Le scanner cérébral, l'imagerie par résonance magnétique (IRM), et l'échographie apportent d'autres éléments diagnostiques souvent confirmés par l'histologie. Les consultations tardives, les difficultés d'accès à l'imagerie et aux traitements adjuvants imposent une chirurgie d'exérèse macroscopiquement complète dans la plupart des cas [4].

Le but de ce travail est de décrire les aspects épidémiologiques et cliniques des tumeurs orbitaires, d'évaluer la prise en charge neurochirurgicale. Il s'agira aussi de souligner l'intérêt du diagnostic précoce et des traitements adjuvants.

METHODE

Il s'agissait d'une étude prospective réalisée dans le service de neurochirurgie à l'Hôpital National de Niamey du 31 Juillet 1998 au 31 Juillet 2012.

Etaient inclus, les patients de tout âge opérés dans le service de neurochirurgie pour tumeur orbitaire. L'indication opératoire reposait sur l'évaluation clinique des patients, et le diagnostic scannographique de tumeur orbitaire ou à extension orbitaire.

Le contexte d'accès difficile voire impossible aux traitements adjuvants avait imposé l'objectif de l'exérèse macroscopiquement complète pour les lésions ayant des aspects de malignité.

La technique opératoire était un abord sourciliertrans-orbitaire avec ou sans dépose du rebord orbitaire supérieur pour les tumeurs intra orbitaire et à extension limitée à l'étage antérieur ou le sphénoïde.

Les tumeurs à extension intracrânienne étaient abordées par voie fronto-orbitaire unilatérale. L'exentération du globe oculaire était réalisée seulement en cas d'expulsion spontanée du globe oculaire par la tumeur.

Une chimiothérapie en post-opératoire à base de cysplatine et de la doxorubicine à raison de six (6) séances, dont une séance toutes les trois (3) semaines était proposée pour les patients porteurs de tumeurs malignes. Seuls les patients ayant un bilan clinique complet (neurologique et ophtalmologique), un scanner pré et post opératoire, une histologie et un suivi clinique post opératoire d'au moins trois mois étaient inclus dans l'étude.

RESULTATS

Durant la période de l'étude, 27 patients ont été opérés. L'âge moyen était de 28,82 ans (4 mois-75 ans). Le sexe ratio était de 0,8 :1 .

Les circonstances de découverte étaient une exophtalmie dans 96,26% des cas, une baisse de l'acuité visuelle dans 70,37% des cas et une cécité unilatérale dans 18.58% des cas (Tableau I, figure 1).

Tableau I: Répartition des patients selon les signes cliniques

Signes cliniques	Nombre	Pourcentage
Exophtalmie	26	96,29
Baisse vision	19	70,37
Expulsion oculaire et cécité	5	18,51
Troubles oculomoteurs	26	96,29
Signes intracrâniens	4	14,81
Signes ORL	18	66,66

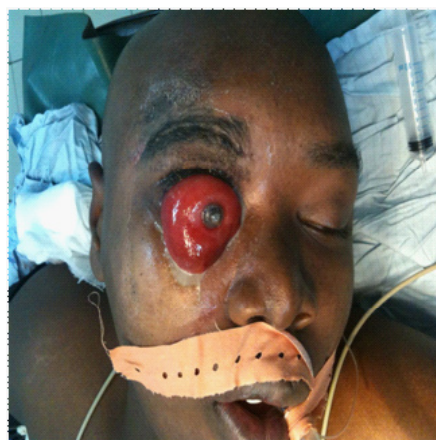


Figure 1 : Patient de 22 ans admis pour expulsion du globe oculaire

Le scanner a permis d'évoquer les diagnostics de méningiome sphéno orbitaire, de mucocèle, de gliome du nerf optique, de rétinoblastome, dans la plupart des cas et de préciser la topographie tumorale permettant de définir la voie d'abord (Figure 2).

L'abord était sourcilier trans-orbitaire avec dépose du cadre orbitaire dans 66,66% des cas (18 cas) (Figure 3), sourcilier trans-orbitaire sans dépose du cadre orbitaire dans 18,51% des cas (5cas) et fronto-orbitaire unilatéral dans 14,81% des cas (4cas).

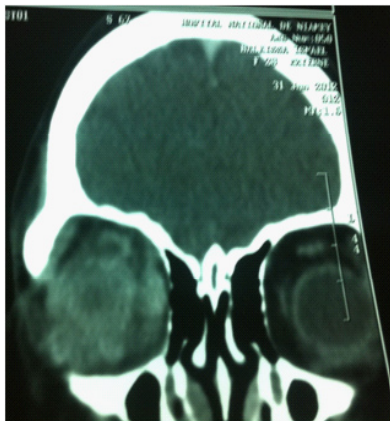


Figure 2 : scanner montrant une tumeur orbitaire droite touchant le globe oculaire et ses annexes

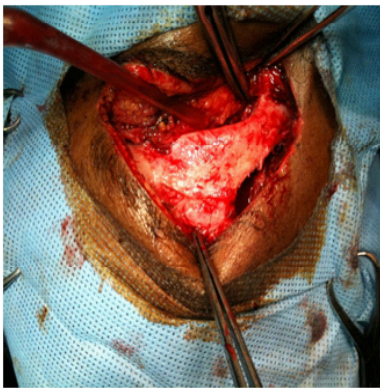


Figure 3 : abord sourcilier avec réalisation de la dépose du rebord orbitaire supérieur

Concernant la situation topographique, il s'agissait de tumeurs intra-orbitaires dans 62,96% des cas (gliome du nerf optique : 2 cas ; rétinoblastome : 4cas ; cylindre : 1cas ; adénopeleimorphe lacrymal : 2cas ; de lymphome : 2cas ; de cavernome : 3cas ; de kyste dermoïde : 1cas ; de rhabdomyosarcome [Figure 2] : 2cas). Les tumeurs étaient à extension intra-orbitaire dans 37,03% des cas (méningiomes sphéno orbitaires : 6cas ; mucocèles frontales et ethmoidales : 4cas (Tableau II).

Tableau II : Répartition des patients en fonction de l'histologie

Histologie	Nombre	Pourcentage
Méningiomes	6	22,22
Mucocèles (frontale/ethmoïdale)	4	14,81
Rétinoblastomes	4	14,81
Kyste dermoïde	1	3,70
Cavernomes	3	11,11
Lymphomes	2	7,40
Cylindre/ adénopeleimorphe lacrymal	3	11,11
Gliome nerf optique	2	7,40
Rhabdomyosarcome	2	7,40

Du point de vue anatomopathologique, il s'agissait de tumeurs originaires de tissus nerveux (méningiomes sphéno orbitaires, gliome du nerf optique, rétinoblastome), dans 44,44% des cas (12 cas), des tumeurs originaires des annexes orbitaires (tumeurs lacrymales, rhabdomyosarcome) dans 18,51% des cas (5 cas), des tumeurs d'origine infectieuse (mucocèle) dans 14,81% des cas (4cas), des tumeurs malformatives (kyste dermoïde, cavernome) dans 14,81% des cas (4 cas) et des lymphomes intra-orbitaires dans 7,40% des cas (2cas). Les tumeurs intra-orbitaires étaient malignes dans 64,70% des cas.

Sur le plan global, 40,74% (11 cas/27cas) étaient des tumeurs malignes.

L'objectif de l'exérèse macroscopique complète était obtenu dans 81.48% des cas dont une exentération de l'orbite dans 9 cas (Figure 4). Dans 2 cas de méningiome sphéno-orbitaire à extension intra-caverneuse, l'exérèse complète n'était pas réalisée ainsi que dans les deux cas de gliome du nerf optique et un cas de rhabdomyosarcome.

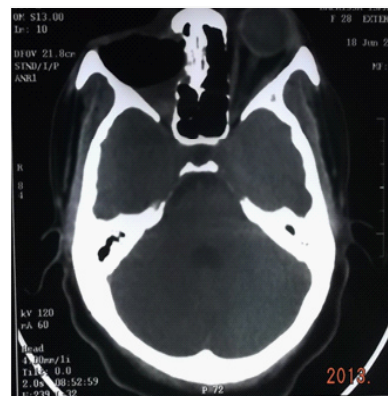

Figure 4 : scanner post opératoire et 6mois après chimiothérapie pour rhabdomyosarcome

Une chimiothérapie était instituée chez 9 des 11 patients porteurs de tumeurs malignes. A 3 mois post chirurgie et chimiothérapie, une stabilisation de l'acuité visuelle était obtenue dans 59,25% des cas, et 40,74% avaient une cécité unilatérale. L'exophtalmie était améliorée dans tous les cas et les troubles oculomoteurs dans 70% des cas. (Figures 5 et 6). Deux complications infectieuses transitoires étaient rapportées.

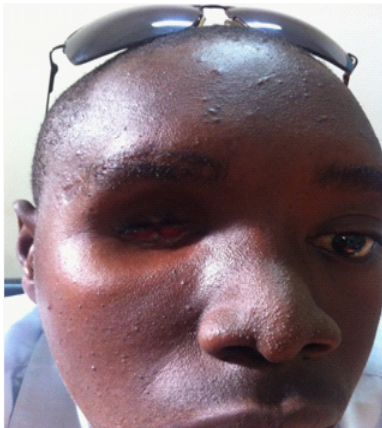


Figure 5 : résultats esthétique post opératoires et post chimiothérapie

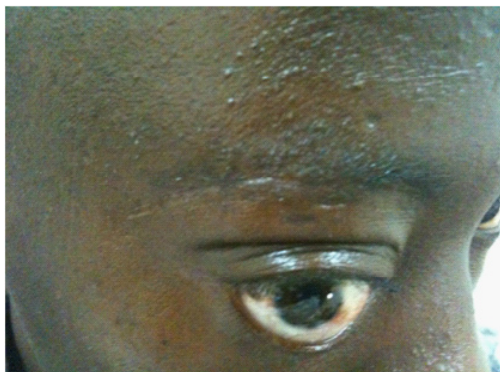


Figure 6 : exemple de résultat esthétique après abord sourcilier, dépose du rebord orbitaire supérieur et préservation du globe oculaire et de la vision dans un cas de cavernome orbitaire

DISCUSSION

La consultation pour tumeur orbitaire dans les service de neurochirurgie se fait le plus souvent pour des tumeurs à extension intracrânienne, des tumeurs intracrâniennes ou de l'étage antérieur intéressant l'orbite ou dans les tumeurs orbitaires avec évidemment orbitaire extra crânien. Cette sélection explique l'admission des patients au stade tardif de l'évolution et la faible fréquence des tumeurs orbitaires dans les séries neurochirurgicales [1, 2, 4, 5].

Dans cette étude les tumeurs orbitaires représentent 7,4% des tumeurs intracrâniennes admise dans le service au cours de la période d'étude.

On note une prédominance féminine et l'âge moyen au diagnostic était de 29,49 ans. Cette moyenne d'âge correspond aux données de la littérature sur les tumeurs orbitaires [1, 2, 3, 4, 5].

La symptomatologie clinique est stéréotypée, faite le plus souvent par une exophtalmie, baisse de l'acuité visuelle voire une cécité unilatérale, associées à des troubles oculomoteurs. L'expulsion orbitaire est l'évolution naturelle [1, 2, 3, 4, 5]. Ainsi l'indication de l'abord chirurgical devra tenir compte de la topographie de la tumeur et des aspects cliniques et radiologiques en faveur du type histologique de la tumeur. Dans certains cas (rétinoblastome notamment), on note une leucocorie dans 49% à 87% [6, 7, 8, 9].

Sur le plan histologique, les plus fréquentes de ces tumeurs sont les méningiomes sphéno-orbitaires dont la fréquence varie entre 19,9% et 31,57% [10, 11]. Les autres types histologiques sont plus rares, et leur fréquence varie en fonction des séries étudiées [12, 13]. Dans notre étude, les méningiomes sphéno-orbitaires arrivent en première position avec 22,22%, suivis respectivement par les gliomes du nerf optique (14,81%), les cavernomes, le rétinoblastome.

La prise en charge thérapeutique des tumeurs orbitaires n'est pas parfaitement codifiée. Cependant, pour la majorité des tumeurs, la chirurgie est réalisée en première intention [14, 15, 16, 17]. L'abord transcranial est le plus classique. Certains auteurs ont réalisé dans les cavernomes, une orbitotomie par voie transconjonctivale [18], ou une orbitotomie latérale [2, 4]. Dans notre série, la prise en charge chirurgicale diffère entre autre au niveau de la voie d'abord sourcilier qui permet avec la dépose du rebord orbitaire supérieure d'accéder non seulement à l'orbite, à l'extension ethmoïdale mais aussi à l'extension vers la fosse temporale antérieure avec des résultats esthétiques acceptables (Figures 3, 5, 6). Cette approche chirurgicale est imposée par l'extension de la tumeur du fait des consultations tardives. Les tumeurs à extension intracrânienne étaient abordées par voie fronto-orbitaire unilatérale. L'exentération du globe oculaire était réalisée seulement en cas d'expulsion spontanée du globe oculaire par la tumeur et lorsque les aspects de la tumeur sont évocateurs de rétinoblastome.

Le traitement par chimiothérapie et/ou par radiothérapie est admis le plus souvent comme traitement adjuvant. Dans les gliomes du nerf optique, Demaerel et coll [19], et Eva Osztie [20], ont utilisé dans tous les cas, la chimiothérapie en première intention, à base respectivement de Carboplatine-Vincristine, et l'association Carboplatine, Etoposide, et Cytoxan.

Notre attitude dans cette étude était une exé-rèse macroscopiquement complète de première intention permettant d'avoir une histologie avant la chimiothérapie étant donné les difficultés diagnostiques radiologiques et l'admission tardive des patients. Les lymphomes orbitaires sont traités exclusivement par chimiothérapie [21, 22] ou radiothérapie [23, 24], par plusieurs équipes ayant des moyens IRM et biologiques permettant une approche diagnostique sans biopsie. Pour le rétinoblastome, l'exentération ou l'énucléation sont nécessaires, mais le traitement adjuvant par chimiothérapie est aussi indispensable avec des résultats satisfaisants [25]. La radiothérapie est aussi indispensable dans le traitement du rétinoblastome [25]. En Tanzanie, Bowman [8] a même utilisé en première intention le laser et la cryothérapie chez 4,3% des patients porteurs de rétinoblastomes avec des résultats encourageants.

Aucun de nos patients n'a bénéficié de la radiothérapie par absence de structure de prise en charge. Dans notre série, la chimiothérapie n'est pas accessible financièrement à tous nos patients. Ainsi, neuf (9) patients sur 11, ont bénéficié d'une chimiothérapie en post-opératoire à base de cisplatine et de la Doxorubicine à raison de six (6) séances, dont une séance toutes les trois (3) semaines. Cette chimiothérapie a permis une stabilisation des lésions sur le plan scannographique à 3mois sans reprise évolutive dans certains cas. (Figures 2, 4, 5)

CONCLUSION

Lorsque la prise en charge chirurgicale des tumeurs orbitaires bénignes est précoce elle permet une préservation de la vision avec des résultats esthétiques acceptables. Dans les lésions d'allure malignes, en l'absence de moyens diagnostiques radiologiques et biologiques, le traitement chirurgical peut être de première intention suivi par les traitements adjuvants.

REFERENCES

- [1] HASSLER W, UNSÖLD R. Utaschich Orbital Tumors: Diagnostic and Surgical Treatment. *DtschArztebl* 2007; 104(8): 496-501.
- [2] ATROUNE L, BOUAITA K, BOUBLATA L, BOUKKOU-CHE M, DELIBA C, HASSANI N, IOUALALEN N, MELIANI A, MOULA K. Les tumeurs sphéno-orbitaires : intérêt de l'orbitotomie supéro-externe à propos de 20 cas. *Journal de Neurochirurgie* 2011 ; 1 (1) : 56-62.
- [3] GIRARD N, CHAUMOITRE K, SAYEGH-MARTIN Y, LUC JP. Développement des voies visuelles antérieures et ses anomalies. *Pathologie tumorale Orbitaire de l'enfant*, 2002 ; 1 : 1-5.
- [4] GHASSAN K, BEJJANI P, COCKERHAM K, JOHN S, KENNERDELL AND C, MAROON J. A reappraisal of surgery for orbital tumors: extraorbital approaches. *Neurosurg*, 2001; Focus 10 (5): 22-25.
- [5] SOULDI L, ELKETTANI A, ADERDOUR S, ESSALIME K, ZAHOU M, KNARI S, LAHBIL D, LAMARI H, ZAGHLOUL K, AMRAOUI A. Rétinoblastome : aspects cliniques et thérapeutiques concernant 41 patients. *Journal de Neurochirurgie* 2009 ; 1 (1) : 32-36.
- [6] ESSUMAN V, NTIM-AMPONSAH, AKAFO S, RENNERT L, EDUSEI L. Presentation of Retinoblastoma at a Pediatric Eye Clinic in Ghana. *Ghana Medical Journal*, 2010 ;44(1): 10-15.
- [7] ABDU L, MALAMI S. Clinicopathological pattern and management of retinoblastoma in Kano, Nigeria. *Annals of African Medicine* 2011; 10 (3) : 12-16.
- [8] BOWMAN R, MAFWIRI M, LUTHERT P, LUANDE J, WOOD M. Outcome of retinoblastoma in east Africa. *Pediatric Blood & Cancer*, 2008; 50 (1), :160-1.
- [9] MARR B, DUNKEL I, LINKER A, ABRAMSON D. Periocular carboplatin for retinoblastoma: long-term report (12 years) on efficacy and toxicity. *British Journal of Ophthalmology* 2012; 96 (6):881-883.
- [10] CHIBBARO S, MIRONE G, BRESSON D, ORABI M, YASUDA M, GEORGE B. Méningiomes « en plaque » sphéno-orbitaires : stratégie chirurgicale et facteurs de récurrence dans une série de 71 patients. *Rapport de la SNCF* 2009 ;55 (4-5) : 494
- [11] ATROUNE L, BOUAITA L, BOUBLATA M, BOUKKOU-CHE C, DELIBA N, HASSANI N, IOUALALEN, MELIANI A, MOULA K. Les tumeurs sphéno-orbitaires intérêt de l'orbitotomie supéro-externe à propos de 20 cas. *Journal de Neurochirurgie* ; 00 : 936-40.
- [12] LI YONG. SHI JI-TONG. AN YU-ZHI. ZHANG TIAN-MING. FU JI-DI. ZHANG JIA-LIANG. ZHAO JI-ZONG Sphenoid wing meningioma en plaque: report of 37 cases. *Chinese Medical Journal*, 2009; 122(20):2423-2427.

- [13] CIVIT T, FREPPEL S, BAYLAC F. Tumeurs primitives des parois osseuses orbitaires. *Congrès Annuel de la Société de Neurochirurgie de Langue Française* 2010 ; 56 (2-3) :225-29.
- [14] SHICK U, DORR U, HASSLER W. Le Traitement chirurgical des Cavernomes Orbitaires. *SurgNeuro*. 2003 ; 60 (3) :234-44 ; discussion 244.
- [15] LENA G, PECH- GOURY G, SCAVARDA D, KLEIN O, PAZ-PAREDES A. Optic Nerve Glioma in children. *Neurosurgery*, 2010; 56 (2-3) :249-256.
- [16] BOARI N, GAGLIARDI F, CASTELLAZZI P, MORTINI P. Surgical treatment of orbital cavernomas: clinical and functional outcome in a series of 20 patients. *Acta Neurochirurgica* 2011; 153(3):491-498 .
- [17] N'DRY OKA D, BROALET MYE, KAKOU M, BRAO-LET P, HAIDARA A, BONI NR, VALET G, DECHAM-BENOIT G, BA ZEZE V. Intracranial Meningiomas in Ivory Coast. *African Journal of Neurological Sciences*, 2008; 27 (1): 31-35.
- [18] JIN-WEI CHENG, RUI-LI, JI-PING CAI, YOU LI. Transconjunctival orbitotomy for orbital cavernous hemangiomas. *Canadian Journal ophthalmology*, 2008; 43(2): 13-16.
- [19] DEMAEREL P, DE RUYTER N, CASTEELS I, RENARD M, UYTTEBROECK A, VAN GOOL S. Visual pathway glioma in children treated with chemotherapy. *Eur J PaediatrNeurol* , 2002; 6(4): 207-12.
- [20] OSZTIE E, VÁRALLYAY P, DOOLITTLE ND, LACY C, JONES G, NICHOLSON and EDWARD A. Combined Intraarterial Carboplatin, Intraarterial Etoposide Phosphate, and IV Cytosine Chemotherapy for Progressive Optic-Hypothalamic Gliomas in Young Children. *American Journal of Neuroradiology*, 2001; (22): 818-823
- [21] FERRON A, SCHOTTES F, DIB F, BONNAY G, RIVIERES M, PLUOT M, DUCAS A. Lymphomes orbitaires . *Journal français d'ophtalmologie*, 2007 ; 30(2) : 250.
- [22] BENABIB I, DESABLEUS B, DEFOSSEZ T, MATTHIEU D, MILLAZZO S, TURUT P. Nouvelle approche thérapeutique du lymphome malin non hodgkinien orbitaire. A propos de 2 cas traités par Rituximab. *Journal Français ophtalmologie*. 2005 ; 1(2):28-32.
- [23] YADAV BS, SHARMA SC. Orbital lymphoma: Role of radiation. *Indian J Ophthalmol*, 2012(13);57:91-7.
- [24] BHATIA S, PAULINO A, BUATTI J, MAYR N, CHEN WEN B. Curative radiotherapy for primary orbital lymphoma. *Presented in part at the 2001 astro annual Meeting*, 2002;54(3) : 818-823.
- [25] ABRAMSON D, BEAVERSON K, SANGANI P, VORA R, LEE T, HOCHBERG H, KIRSZROT J, RANJITHAN M. Screening for retinoblastoma: presenting signs as prognosticators of patient and ocular survival. *Pediatrics*, 2003; 112(6):1248-1255.