CELLULITES CERVICO-FACIALES DIFFUSÉES ET NÉCROSANTES: ASPECTS ÉPIDEMIOLOGIQUES, CLINIQUES ET THÉRAPEUTIQUES EN 15 ANS AU CHU DE COCODY (COTE D'IVOIRE)

DIFFUSED AND NECROTIZING CERVICO-FACIAL CELLULITIS: EPIDEMIOLOGICALS, CLINICALS AND THERAPEUTICS FEATURES IN 15 YEARS AT THE TEATCHING HOSPITAL OF COCODY (COTE D'IVOIRE)

KOUAKOU KR, OUATTARA B, SIDIBÉ O, BOKA BL, DAWENI J, KOFFI M.

Service de stomatologie et chirurgie maxillo-faciale,

Centre hospitalier et universitaire de Cocody

Corespondance : KOUAKOU Konan René

Service de stomatologie et chirurgie maxillo-faciale, Centre hospitalier et universitaire de Cocody

UFR des sciences médicales, Université Félix Houphouet Boigny d'Abidjan ; E-mail : renekokoua@gmail.com

RÉSUMÉ

Les cellulites cervico-faciales diffusées et nécrosantes sont fréquentes en Afrique. Leur évolution est souvent redoutable car elles engagent, dans bien des cas, le pronostic vital. En Côte d'Ivoire, il y a une insuffisance de travaux sur cette forme clinique. Cette étude a donc pour objectif d'en identifier les aspects épidémiologiques et cliniques et de décrire les approches thérapeutiques.

Mot clé : cellulite, face, diffusion, Côte d'Ivoire

ABSTRACT

Diffused and necrotizing cervicofacial cellulitis are common in Africa. Their evolution is often serious because they engage in many cases the vital prognosis. In Côte d'Ivoire, there is insufficient work on this clinical form. This study therefore aims to identify the epidemiological and clinical aspects and to describe the therapeutic methods.

Key words : cellulitis, face, diffusion, Côte d'Ivoire

INTRODUCTION

Les cellulites péri maxillaires diffusées et nécrosantes sont relativement fréquentes dans les hôpitaux en Côte d'Ivoire. Elles se caractérisent par une extension progressive d'une cellulite circonscrite dont le traitement est inadapté ou inexistant, à la faveur d'un fléchissement des défenses de l'organisme [1]. Il s'agit d'un mode évolutif de la cellulite circonscrite [2]. Elle s'oppose à la cellulite diffuse qui n'a aucune tendance à la limitation de la diffusion avec des signes généraux toxi-infectieux graves d'emblée [2].

Dans les pays occidentaux, quelques cas de diffusion des cellulites d'origine dentaire ont été enregistrés [3]. En Afrique également, des cas de cellulites diffusées été rapportés [4]. En Côte d'Ivoire, il y a une insuffisance de travaux sur cette forme clinique. Cette étude a donc pour objectif d'en identifier les aspects épidémiologiques et cliniques et de décrire les méthodes thérapeutiques.

PATIENTS ET MÉTHODE

Il s'agissait d'une étude transversale et descriptive qui s'est déroulée dans le Service de Stomatologie et Chirurgie Maxillo-Faciale du CHU de Cocody incluant les patients ayant consulté de janvier 2002 à décembre 2016, soit sur une période de 15 ans. Elle portait sur 69 sujets. L'étude ne concernait que les cellulites péri maxillaires circonscrites ayant diffusé au-delà de la région péri maxillaire. Toutes les cellulites évoluant dans un contexte de toxi-infection maligne n'ont pas été incluses dans l'étude. Les paramètres étudiés étaient d'ordre épidémiologique, clinique, thérapeutique.

Les examens radiologiques et bactériologiques (des prélèvements) ont été demandés systématiquement. La collecte des données a été faite à partir d'une fiche d'enquête.

RÉSULTATS

L'étude a recensé 786 cas de cellulites péri-maxillaires dont 69 ayant diffusé soit 8,77%. La répartition selon le sexe a identifié 36 sujets masculins et 33 sujets féminins, soit un sex-ratio de 1,09. L'âge moyen des patients était de 31,78 ans avec des extrêmes de 7 à 80 ans.

Les patients appartenaient, dans 45 cas (65,21%), à la classe sociale économiquement faible.

Le facteur déterminant de la cellulite était la carie dentaire dans 56 cas (81,16%), la post avulsion dentaire dans 7 cas (10,14%), une infection cutanée dans 4 cas (5,80%) et la post fracture mandibulaire dans 2 cas (2,90%). Les facteurs favorisants identifiés étaient les antiinflammatoires non stéroïdien (AINS) dans 55 cas (79,71%) et la tradithérapie à base de décoctions ou de cataplasme dans 23 cas (33,33%), la mauvaise hygiène bucco-dentaire dans 16 cas (23,19%), l'infection à VIH a été enregistrée dans 10 cas (14,49%), le diabète dans 3 cas (4,35%) et la grossesse dans 2 cas (2,90%).

Le délai moyen d'admission était de 16,99 jours. Pour les causes dentaires, il s'agissait de molaires mandibulaires dans 56 cas (88,89%) et canines maxillaires dans 7 cas (11,11%).

Les cellulites péri maxillaires circonscrites initiales et leurs diffusions étaient variables (tableau I). Quand la canine était la dent causale, la cellulite était génienne haute et diffusait secondairement à l'orbite et/ou dans la boite crânienne.

Tableau I : répartition selon les cellulites péri maxillaires initiales et leur diffusion

Topographie initiale Diffusion	Génienne	Temporo-génienne	Sous-mylo hyoïdienne	Sus et sous mylo-hyoïdienne	Total
Cervico thoracique	16 (23,19%)	05 (7,25%)	22 (31,88%)	13 (18,84%)	56 (81,16%)
Cervicale	02 (2,90%)	0	03 (4,35%)	0	05 (7,25%)
Péri orbitaire	04 (5,80%)	0	0	0	04 (5,80%)
Orbito-cérébrale	03 (4,35%)	0	0	0	03 (4,35%)
Cervico-thoraco-abdominal	0	0	01 (1,44%)	0	01 (1,44%)
Total	25 (36,23%)	05 (7,25%)	26 (37,68%)	13 (18,84%)	69 (100%)

Les cellulites initiales étaient aiguës suppurées dans 66 cas (95,65%) dont 36 cas (52,17%) étaient associées à une nécrose cutanée (figure 1). Les tomodensitométries a permis de faire le diagnostic de la diffusion intra-crânienne dans 5 cas soit 7,24% (figure 2).

Elles étaient également chroniques dans 3 cas (4,35%).

Elles étaient compliquées d'ostéite mandibulaire dans 19 cas (27,54%).

 © EDUCI 2018

Photo 1 : cellulite génio cervico thoracique nécrosante

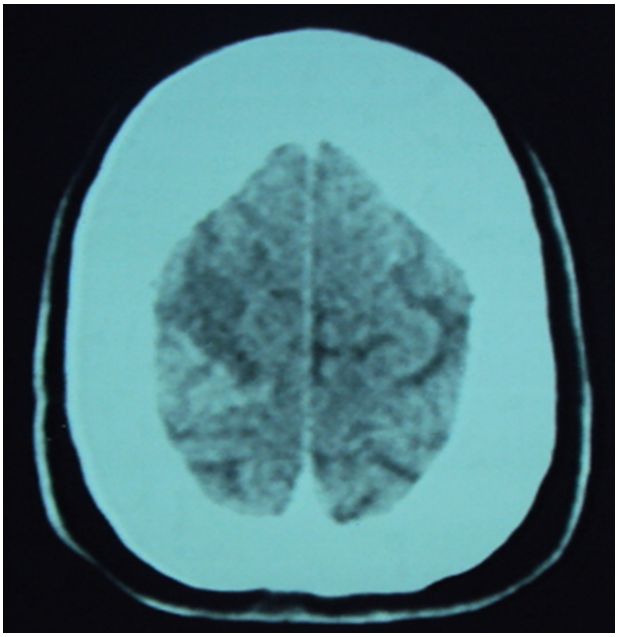

Photo 2 : hyper densité pariétale révélatrice d'une encéphalite compliquant une cellulite génio-orbitaire.

Vingt quatre (24) prélèvements de pus et 2 hémocultures ont été réalisés. L'examen bactériologique des prélèvements avait révélé 12 germes dont 3 *staphylococcus aureus*, 3 *streptococcus* béta hémolytique, 4 *pseudomonas aeruginosa*, un *proteus mirabilis* et 1 *entérococcus fecalis*.

Le traitement médical a consisté en une bi-antibiothérapie associant béta-lactamine et imidazolé chez 42 patients (60,87%) ou une tri antibiothérapie chez 15 patients(21,74%).

Au plan chirurgical, 10 patients n'ont pas été pris en charge car sortis contre avis médical. Tous les patients traités ont bénéficié d'une incision drainage isolée ou non (tableau II et photo 3).

Tableau II : répartition selon le traitement chirurgical

Traitement chirurgical	N	%
Incision drainage et nécrosectomie	30	50,85%
Incision drainage isolée	15	25,42%
Incision drainage, nécrosectomie et greffe de peau	08	13,56%
Incision drainage et drainage pleural	06	10,17%
Total	59	100%

Photo 3 : incision drainage et nécrosectomie sur une cellulite sous mento-cervico-thoracique

Les pertes de substance par nécroses cutanées représentaient 55,62% (38 cas). Elles ont été traitées par détersion, bourgeonnement exclusivement au miel non officinal. La greffe de peau a été réalisée dans 5 cas (7,25%).

Le traitement étiologique avait consisté en une avulsion des dents causales et a été réalisé dans 55 cas (79,71%). Le délai moyen entre l'admission et le traitement etiologique était de 1,47 jour.

La prise en charge thérapeutique a été multidisciplinaire, associant le service de pneumophtisiologie dans 5 cas soit 7,24%(ponctions évacuatrices et drainages thoracique), le service de chirurgie thoracique dans 1 cas soit 1,45%

(drainages thoraciques) et le service de réanimation dans 11 cas soit 15,94%(traitement de chocs septiques).

La durée moyenne d'hospitalisation était de 15,60 jours. L'évolution a été favorable dans 43 cas (62,32%). Par contre, il y a eu 16 patients (23,19%) dècédés dont 11 soit 15,94% présentaient une diffusion thoracique. Les décès ont été consécutifs à des chocs septiques dans 11 cas (15,94%), à une hémorragie dans 2 cas (2,90%) et à un arrêt cardio-respiratoire dans 3 cas (4,35%).

DISCUSSION

La fréquence des cellulites péri-maxillaires diffusées était relativement faible (8,04%), comparée à l'ensemble des cellulites enregistrées au cours de la période d'étude. Toutefois, c'est surtout la gravité qui est à prendre en considération [1].

L'étude révèle une distribution quasi égale entre les hommes et les femmes (avec une légère prédominance masculine). Les patients sont jeunes et actifs dans un contexte économique peu favorable. Il s'agit d'une tendance assez souvent observée dans les cellulites en général [1,5]

L'usage d'anti-inflammatoires non stéroïdiens (AINS) semble être toujours d'actualité (79,21%) dans la genèse de cellulites péri maxillaires diffusées malgré les campagnes de sensibilisation entreprises depuis plusieurs années [2,6]. Les AINS sont souvent cités comme étant un facteur favorisant les formes sévères des cellulites aiguës diffuses cervico-faciales [7]. Ceci est également applicable aux cellulites diffusées vu qu'elles sont souvent incluses sous le vocable de cellulite diffuse [1].

Les traitements traditionnels ont été utilisés dans 33,33%. Les substances naturelles utilisées dans ces traitements sont mal connues et pourraient comporter un certain effet toxique ou caustique qui favoriserait la diffusion des cellulites et la nécrose cutanée. Cette notion a d'ailleurs déjà été abordée dans certains travaux [8].

Le délai de consultation long, en moyenne 16,99 jours, était le reflet de l'itinéraire thérapeutique des patients. Le manque d'information des praticiens exerçant dans les centres de santé périphériques et des patients sur les cellulites péri maxillaires était à prendre en considération. A cela, il fallait ajouter les mauvaises conditions socio-économiques et les mauvais traitements antérieurs [9]. Seules les cellulites géniennes d'origine canine produisaient des diffusions ascendantes péri orbitaires et/ou cérébrales.

Cela explique que le sens de diffusion de la cellulite reste fidèle à l'orientation de l'apex de la dent causale. Les dispositions anatomiques aponévrotiques semblent jouer un rôle également important [10]. Cependant, la voie ostéopériostée a également été décrite. Elle établit une relation directe entre l'infection dentaire et l'atteinte oculaire [11], énonçant que l'atteinte des tissus cellulo-graisseux géniens serait indépendante de l'atteinte du tissus cellulo-graisseux péri-orbitaire.

Le traitement chirurgical a consisté à faire l'incision-drainage associée à la nécrosectomie dans 50,81% des cas. Ce qui peut être considéré comme un traitement plutôt agressif. Mais, qu'elles soient diffuses ou diffusées, une attitude agressive est requise pour éviter une potentielle morbidité sévère [12].

Le taux de mortalité était particulièrement élevé (23,19%). Ceci peut être mis au compte des retards de consultation et de certains facteurs spécifiques tels que la tradithérapie. Les facteurs aggravants habituels tels que le diabète et les AINS [1] ne semblaient pas avoir une influence sur cette variable.

CONCLUSION

Les cellulites périmaxillaires diffusées nécrosantes sont redoutables et engagent, dans bien des cas, le pronostic vital. Elles sont surtout une pathologie des sujets jeunes, utilisateurs d'AINS et de tradithérapie.

RÉFÉRENCES

1. EL AYOUBI A[1], EL AYOUBI F, MAS E, GUERTITE A, BOULAÏCH M, ESSAKALLI L, BENBOUZID A, KZADRI M. Cellulites cervico-faciales diffuses d'origine dentaire : à propos de 60 cas. *Med Buccale Chir Buccale*, 15(3)2009 : 127 – 135.
2. PERON JM, MANGEZ JF. Cellulites et fistules d'origine dentaire. *Encyclopédie Médico-Chirurgicale* 22-033-A-10.
3. DUBERNARD C, BELLANGER S, CHAMBON G, LÉON H, TORRES JH, LOZZA J. Cellulite d'origine dentaire engageant le pronostic vital : à propos d'un cas. *Médecine Buccale Chirurgie Buccale*, 15 (3) 2009 : 119-25.
4. TOGO S, YENA S, OUATTARA MA, SAYE J, SANKARE IB, TOURÉ ACS et *al.* Cellulite nécrosante descendante infectieuse d'origine dentaire à diffusion mammaire : analyse de 2 cas. *Revue malienne d'infectiologie et de microbiologie* 2017,7 :8-12]

 © EDUCI 2018

5. ROUADI S, OUAISSI L, EL KHIATI R, ABADA R, MAHTAR M, ROUBAL M, JANAH A, ESSAADI M, KADIRI F. Les cellulites cervico-faciales à propos de 130 cas. *Pan Afr Med J.* 2013; 14: 88

6. GADÉGBÉKU S, CREZOIT GE, AKA GKF, OUATTARA B. Les cellulites et phlegmons maxillo faciaux graves en milieu africain. *Rev. Col. Odonto-stomatol. Chir. Maxillo Fac Afr.* 1995 ; 2(2) : 8-11.

7. LAKOUICHMI M, TOURABI K, ABIR BE, ZOUHAIR S, LAHMITI S, MANSOURI HATTAB N. Les cellulites cervico faciales graves, facteurs et critères de gravité. *Pan Afr Med J.* 2014; 18: 57.

8. KOUROUMA HS, SANGARÉ A, KALOGA M, ECKRA E, KOUAMÉ K, KASSI K. Fasciite Nécrosante du sein : une observation chez une personne vivant avec le VIH en Côte d'Ivoire. *Med.* 2010. 70 : 281-2.

9. N'GAPETH-ETOUNDI M, ITOUA ESR, OBOUNOU A, ARAGON ALMA J. Etude clinique des complications infectieuses dentaires et péri dentaires observée à l'hôpital central de Yaoundé-A propos de 161 cas. *Odonto stomatologie tropicale.* 2001 ; 93 : 5-10.

10. RANDRIAMAMANTENA T, RAKOTOTOARISAO AHN, RAKOTOARIVONY AE, RAKOTOTOARISON RA, RAZAFIDRABE JAB, TOURÉ G. La diffusion cervicale d'une cellulite d'origine dentaire : à propos d'un cas clinique et d'un cas anatomique. *Revue d'odonto-stomatologie malgache* en ligne. 1997. 8:39-46.

11. JORDANA F, FRONTY Y, BARBREL P. Relations pathologiques oeil-dent : point de vue du stomatologiste et de l'odontologiste. *Encyclopédie Médico-Chirurgicale* 22-039-B-15 (2004) : 1-2.

12. BADO F, FLEURIDAS G, LOCKHART R, CHIKHANI L, FAVRE-DAUVERGNE E, BERTRAND JC, GUILBERT F. Diffuse cervical cellulitis apropos of 15 cases. *Rev Stomatol Chir Maxillofac.* 1997 Oct;98(4):266-8.