



Profil du glaucome néovasculaire à Abidjan Profile of neovascular glaucoma in Abidjan

OUFFOUE Yves Ghislain Kouassi, KOUASSI Kouamé Luc Joël, KONAN Abaukan Justin, OUATTARA Ouettere Abdallah Sylvain, OUONNEBO Liliane Fortunette, BONI Sévérin.

RÉSUMÉ

Introduction. La prise en charge du glaucome néovasculaire (GNV) est difficile et répond à la fois à un volet symptomatique et étiologique. Nous évaluons à travers cette étude l'apport des IVTB dans la prise en charge du GNV.

Méthodes. Les auteurs ont réalisé une étude prospective d'un an durant laquelle les patients présentant un GNV ont été retenus. Ceux-ci ont reçu une ou plusieurs injections intravitréennes (IVT) de Bévacizumab dans des conditions d'asepsie rigoureuse. L'amélioration des signes fonctionnels, en particulier l'oculalgie, le pourcentage de baisse de la pression intraoculaire (PIO) initiale, le recours ou non à un traitement complémentaire ont été notés.

Résultats. La moyenne d'âge des 11 patients retenus était de 55,1 ans. Tous les patients étaient au stade de cécité légale avant le traitement et la PIO initiale moyenne était de 42,27 mmHg. La moyenne de baisse de PIO était de 46,41 mmHg et les étiologies de la GNV retrouvées étaient la rétinopathie diabétique proliférante (36,4%) et l'occlusion veineuse centrale de la rétine (27,3%). Les IVTB ont permis la réalisation d'une chirurgie filtrante et de la panphotocoagulation rétinienne dans 4 cas.

Conclusion. Les IVTB chez le mélanoderme se sont révélées efficaces dans cette étude avec une baisse moyenne de PIO de 46,41 mmHg. Ces injections constituent ainsi une alternative thérapeutique supplémentaire à cette pathologie redoutable.

MOTS CLÉS :

-Glaucome néovasculaire,
-Mélanoderme,
-Ischémie
-Rétinienne,
-Bévacizumab

ABSTRACT

Introduction. The management of neovascular glaucoma (NVG) is difficult and responds to both symptomatic and etiological aspects. Through this study, we evaluate the contribution of IVTB in the management of NVG.

Methods. The authors conducted a one-year prospective study in which NVG patients were included. These patients received one or more intravitreal injections (IVIB) of Bevacizumab under conditions of rigorous asepsis. The improvement of functional signs, the percentage of decrease in initial intraocular pressure (IOP), use of complementary treatment were noticed.

Results. The mean age of the 11 patients retained was 55.1 years. All patients were legally blind before treatment and the mean initial IOP was 42.27 mmHg. The mean decrease in IOP was 46.41 mmHg and the etiologies of NVG found were proliferative diabetic retinopathy (36.4%) and central venous retinal occlusion (27.3%). The IVIB allowed to perform one filtering surgery and retinal panphotocoagulation in 4 cases.

Conclusion. IVIB were effective in this study with a mean decrease in IOP of 46.41 mmHg. These injections thus constitute an additional therapeutic alternative to this frightening pathology.

KEYWORDS:

-Neovascular Glaucoma,
-Melanoderm,
-Retinal Ischemia,
-Bévacizumab

INTRODUCTION

Le terme de glaucome néovasculaire (GNV) a été décrit la première fois par Weiss pour décrire un glaucome associé à la présence de néovaisseaux au niveau de l'iris et de l'angle irido-cornéen (AIC)^[1]. Il s'agit d'un glaucome secondaire dû à une prolifération dans l'AIC de néovaisseaux développés en réponse à une ischémie rétinienne étendue. Pourvoyeuse de douleurs oculaires souvent insomniacques, le GNV est une pathologie grave de traitement difficile avec risque de perte fonctionnelle du globe oculaire surtout à un stade avancé de la maladie. L'ischémie rétinienne sous jacente induit la production de facteurs pro-angiogéniques dont le plus important et le plus connu est le facteur de croissance de

l'endothélium vasculaire ou *Vascular Endothelial Growth Factor* (VEGF). Cette production est d'abord locale puis le VEGF diffuse en chambre antérieure à l'origine d'une néovascularisation de l'iris de l'AIC ou des deux^[2,3].

Le Bévacizumab est une composante des anti-VEGF qui sont des molécules qui inhibent toutes les isoformes du VEGF et visent de façon directive et sélective le processus néovasculaire et ses conséquences. Ces molécules ont donc révolutionné la prise en charge de la néovascularisation du segment antérieur^[3]. Le but de cette étude est de déterminer l'apport des injections intravitréennes (IVT) de Bévacizumab dans le traitement du glaucome néovasculaire.

MÉTHODES

Tous les dossiers de patients présentant un GNV durant la période allant du 01 Janvier 2017 au 01 Janvier 2018 ont été analysés de façon rétrospective.

Le GNV a été défini par la présence d'une hypertension oculaire supérieure à 21 mmHg associée à des néovaisseaux iriens et/ou dans l'AIC. La classification en 4 stades proposée par Hamard et Baudouin a été utilisée pour stadifier cette pathologie^[4]. Le stade 1 correspond à une hyperhémie vasculaire irienne isolée au bord de la bordure pupillaire visible à l'angiographie. Le stade 2 retrouve des néovaisseaux au pourtour de la pupille et se dirigeant vers l'AIC. Ces 2 premiers sont des stades de rubéose ou de pré-GNV. Le stade 3 est celui du GNV à angle ouvert avec arborisation des néovaisseaux au niveau du trabéculum et hypertension oculaire alors que le stade 4 est celui du GNV à angle fermé avec hypertension oculaire majeure.

Les patients ont bénéficié d'un examen clinique comprenant la recherche des antécédents, la mesure de la meilleure acuité visuelle corrigée à l'échelle de Monoyer, l'examen du segment antérieur à la lampe à fente, la gonioscopie, la mesure de la pression intraoculaire au tonomètre à aplanation de Goldmann, le fond d'œil après dilatation pupillaire.

RÉSULTATS

Un GNV a été diagnostiqué chez 11 patients sur un total de 364 patients glaucomateux reçus (prévalence de 3,02 %) parmi l'ensemble des glaucomes. La moyenne d'âge de la

Après équilibrage des facteurs de risque, nous avons réalisé les injections intravitréennes de Bévacizumab (IVTB) à la dose de 1,25 mg/0,05 ml, après consentement éclairé des patients. Ces injections ont été effectuées dans un bloc opératoire et selon les normes des sociétés savantes^[5].

Les injections étaient arrêtées en cas de baisse durable de la PIO et/ou de disparition des oculalgies sur un œil non fonctionnel. La pathologie causale du GNV a été recherchée et le suivi a été régulier à la recherche de complications, de la possibilité de la réalisation d'un traitement complémentaire, de la mesure de l'acuité visuelle et de la PIO finales.

Les données recueillies étaient d'ordre socio-épidémiologique, clinique, thérapeutique à savoir le nombre de molécules anti-glaucomeuses et d'IVTB reçues.

Le recueil et l'analyse des données ont été effectués à l'aide du logiciel Epi Info™ 7 version 1.3.3 (CDC, Atlanta). Les valeurs de PIO initiale et finale ont été comparées en utilisant le test de Wilcoxon apparié avec un seuil de significativité α fixé à 5%.

population d'étude était de 55,1 ans (extrêmes de 38 et 71 ans) et la pathologie était équitablement répartie dans les 2 sexes : 6 hommes pour 5 femmes (tableau I). Les principaux antécédents

étaient représentés par le diabète (36,7%), l'hypertension artérielle et le glaucome primitif à angle ouvert (27,3%). Le nombre moyen de molécules hypotonisantes locales avant et après la réalisation des IVTB était respectivement de 3 et de 1,45.

Tableau I : Caractéristiques socio-épidémiologiques de la population d'étude / Socio-epidemiological features of the study population

Patient	Age (ans)	Sexe	Antécédent	IVT-	IVT+
1	52	M	Aucun	4	2
2	67	M	DT2-HTA	3	1
3	68	F	DT2-GPAO	3	2
4	71	F	HTA-Coronaropathie	4	2
5	38	M	Drépanocytose	2	0
6	49	F	GPAO	3	2
7	58	F	DT2	3	1
8	67	M	Uvéite	3	2
9	47	M	HTA	2	2
10	41	M	DT1	3	0
11	48	F	GPAO	3	2
Moyenne	55,09			3	1,45

Nombre de molécules avant IVT = IVT-; Nombre de molécules avant IVT= IVT+; TTT = traitement ; DT2=diabète de type 2, DT1= diabète type 1, HTA= hypertension artérielle, GPAO= glaucome primitif à angle ouvert, IVT= injection intravitréenne

Le tableau II révèle que tous les patients étaient au stade de cécité légale avant le traitement effectué dans cette étude. On ne retrouvait que les stades 3 et 4 de la classification des GNV ; ils étaient respectivement de 45,5 % et de 54,5 % des cas. La PIO moyenne initiale était de 42,27 mmHg avec des extrêmes de 35 et 58.

Le nombre moyen d'IVTB était de 2,1 et il n'y a eu aucun effet indésirable local ou systémique constaté. La baisse de la PIO à la suite de ces IVTB est illustrée dans la figure 1 ; la moyenne de baisse du tonus oculaire était de 46,41% avec des extrêmes de 27,9 et de 56,4. Les valeurs moyennes de PIO initiale et finale étaient de 42,3 et 22,9 mmHg ; une différence statistiquement significative était objectivée entre ces deux valeurs moyenne de PIO (p=0,0038).

Tableau II : Caractéristiques cliniques et évolutives des patients / Clinical and evolutionary features of patients

Patient	AVL i	AVL f	Stade GNV	Baisse PIO	n IVT	Cause du GNV	TTTc
1	PL +	PL +	4	27,9	4	NR	
2	CLD	1/20	3	52,8	2	RDP	PPR
3	VBLM	VBLM	3	53,7	2	RDP	
4	PL -	PL -	4	43,1	3	OACR	PPR
5	CLD	2/10	3	56,4	1	RD	PPR
6	CLD	1/10	3	45	1	OVR	
7	PL +	PL +	4	45,7	2	RDP	PPR
8	PL +	PL +	4	33,3	2	NR	
9	CLD	1/20	3	52,7	2	OVR	
10	PL +	CLD	4	51,2	3	RDP	
11	VBLM	VBLM	4	48,8	2	OVR	TB
Moyenne				46,4	2,1		

PL + = perception lumineuse positive, PL - = perception lumineuse négative, CLD= compte les doigts, VBLM= voit bouger la main, AVL i= Acuité visuelle initiale, AVL f= Acuité visuelle finale, GNV=glaucome néovasculaire, PIO= pression intraoculaire, IVT= injection intravitréenne, TTT= traitement, RDP= rétinopathie diabétique proliférante, RD= rétinopathie drépanocytaire, OVR= occlusion veineuse rétinienne, NR=non retrouvée, OACR= occlusion de l'artère centrale de la rétine, TTTc = TTT complémentaire

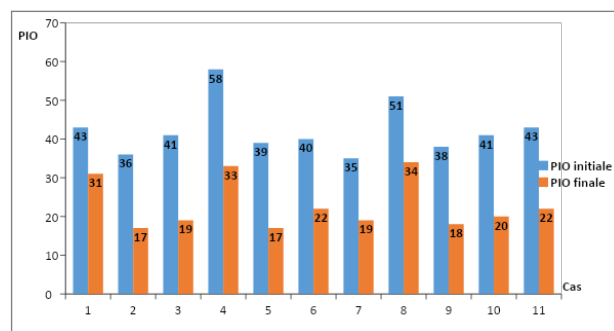


Figure 1 : Comparaison de la pression intraoculaire (PIO) avant et après traitement / Comparison of intraocular pressure (IOP) before and after treatment

On notait une disparition des oculalgies et une disparition des néovaisseaux angulaires et iriens chez tous les patients 48 heures après les IVT. Cette néovascularisation avait une tendance à la récurrence entre la deuxième et la troisième semaine avec évolution concomitante de la PIO dans 90,9% des cas qui nécessitait alors une nouvelle injection.

Concernant l'étiologie du GNV, elle était représentée par la rétinopathie diabétique proliférante (RDP) dans 36,4 % des cas et de l'occlusion de la veine centrale de la rétine (OVR) dans 27,3 % cas. La rétinopathie drépanocytaire et l'occlusion de l'artère centrale de la rétine (OACR) étaient retrouvées respectivement chez un patient ; dans 18,2 % des cas aucune étiologie n'était retrouvée (tableau II). Les IVTB ont permis la réalisation d'une chirurgie filtrante dans 1 cas et

d'une panphotocoagulation rétinienne chez 4 patients : 2 cas de RDP, 1 cas de rétinopathie drépanocytaire et 1 cas d'OVCR. Une injection rétrobulbaire d'alcool absolu a été effectuée chez un patient. La PIO moyenne finale était de 22,9

intraoculaire^[6]. Le Bêvacizumab fait partie de la classe des agents anti-néoplasiques qui inhibe toutes les isoformes du VEGF. Initialement utilisé dans le traitement du cancer colorectal, il a fait une entrée remarquable dans le monde de l'ophtalmologie en 2005 et a été indiqué dans le traitement des néovascularisations choroïdiennes de la DMLA ^[7]. Son utilisation a été étendue à l'œdème maculaire puis récemment à la rétinopathie diabétique proliférante avec des effets bénéfiques sur les phénomènes néovasculaires et hémorragiques [8]. Bien qu'il soit "off label" notre choix s'est porté sur le Bêvacizumab car son efficacité a été démontrée dans plusieurs études^[9] et son coût est relativement faible par rapport au ranibizumab, le ratio de différence de prix variant de l'ordre 1/5 à 1/40^[10].

Bien que le but de cette étude ne fût pas de vérifier la prévalence hospitalière du GNV, la prévalence de cette pathologie de 3,02 % au sein de toute la maladie glaucomateuse est comparable à celle rapportée généralement dans la littérature, se situant entre 1 et 6 %^[11,12]. La moyenne d'âge de la population d'étude de 55,1 ans est conforme à celle retrouvée dans la littérature aussi bien chez le mélanoderme que le caucasien proche de la 6^e décennie^[11]. Le GNV est une pathologie de l'âge mur avec des multiples facteurs de risques oculaires et systémiques comme le diabète, l'hypertension artérielle et le glaucome primitif à angle ouvert.

La cécité légale monoculaire était présente chez tous les patients ainsi qu'un stade 3 ou 4 de la classification du GNV. Ces résultats sont similaires à ceux de Douat en France qui retrouve un taux de 95 % de cécité légale et de 90 % de patients aux stades 3 et 4^[13]. Sow au Sénégal renchérit et retrouve une AV maximale limitée à la présence de perception lumineuse^[14]. Le GNV a un retentissement péjoratif sur l'acuité visuelle surtout aux stades avancés de la maladie. Pour Hamard et Baudouin ces stades avancés ne devraient plus se rencontrer car une surveillance rigoureuse et un examen soigneux

mmHg (extrêmes de 17 et de 34).

DISCUSSION

Le Vascular Endothelial Growth Factor (VEGF) semble être le point commun à toutes les formes de néovascularisation

des patients à risque^[4]. Cette surveillance devrait permettre de dépister et de traiter la néovascularisation irienne sans atteindre l'AIC et donc avant la survenue du glaucome par blocage trabéculaire avec ses conséquences désastreuses sur l'acuité visuelle. De plus ces stades avancés sont pourvoyeuses d'hypertonie oculaire majeure par obstruction à l'évacuation de l'humeur aqueuse via le trabéculum expliquant la PIO moyenne de cette population d'étude à 42,27 mmHg. Les traitements anti glaucomateux sont peu efficaces pour diminuer la PIO au cours du GNV constitué^[15]. Les patients avaient en moyenne une trithérapie hypotonisante qui ne réussissait pas à juguler l'hypertonie oculaire au cours de cette étude.

Les IVTB ont été très bien supportées avec une bonne tolérance au plan local et général. Le nombre exact d'IVTB au cours du GNV n'obéit pas à un protocole classique comme dans celui de l'œdème maculaire diabétique ou secondaire à une OVCR et de la DMLA exsudative. C'est ainsi que Ouhadj en Algérie a réalisé en moyenne une seule injection tandis que Kabesha en France a effectué une moyenne de 7 IVTB au stade de GNV^[16,17]. Nous avons réalisé une moyenne de 2,1 injections (extrêmes de 1 et 4) et notre stratégie a été guidée par une baisse de la PIO et/ou une disparition des oculalgies même si cette PIO était encore élevée sur un œil non fonctionnel. Les IVTB semblent donc efficaces pour une baisse notable de la PIO au cours du GNV comme le témoigne cette étude qui rapporte une baisse moyenne de la PIO de 46,41 % et une différence significative entre les PIO initiale et finale. Dans une étude antérieure nous avons constaté également une baisse oscillant entre 58 % et 61 % de la PIO initiale après les IVTB^[18]. En effet le GNV est secondaire à une ischémie rétinienne qui

induit une production aussi bien locale de VEGF qu'au niveau de l'humeur aqueuse^[3] et ce taux est corrélé au niveau de la PIO^[19]. La réduction des néovaisseaux iriens et angulaire chez ces patients est soutenue par le fait que cette molécule inhibe rapidement la néovascularisation en 48 heures en diminuant la perfusion des vaisseaux mais sans faire disparaître leur architecture^[20] ; cette architecture résiduelle serait source de récurrences. De plus la demi-vie intravitréenne du Bêvacizumab serait de 9,8 jours^[21,22] expliquant une remontée pressionnelle dans cette étude constatée entre la 2^e et la 3^e semaine. Wolf^[21] propose alors une injection intracaméculaire de cette molécule car elle aurait un effet plus durable de 23 jours et différant ainsi la PPR dans un délai pouvant atteindre 6 mois chez le caucasien. Une étude ultérieure utilisant cette molécule en injection intracaméculaire serait souhaitable chez le mélanoderme atteint de GNV.

Le traitement du GNV répond à 2 principes : symptomatique en faisant baisser la PIO et surtout étiologique en luttant durablement contre l'ischémie rétinienne. Les IVTB peuvent être utilisées de façon isolée contre le GNV mais le plus souvent ils constituent un traitement d'attente en vue de faciliter ou différer pour quelque temps le traitement étiologique par diverses actions : réduction de la douleur et de l'œdème cornéen dues à l'hypertonie oculaire initiale majeure pour la facilitation de la réalisation d'une photocoagulation, limitation du risque hémorragique lors de la trabéculéctomie^[23]. En effet une chirurgie filtrante (trabéculéctomie) a été facilitée dans cette étude grâce aux IVTB chez un patient présentant un GPAO compliqué d'une OVCR. En plus d'une réduction du risque hémorragique au décours de l'intervention (section du trabéculum parsemé de néovaisseaux, iridectomie périphérique sur un iris néovascularisé), les anti-VEGF permettraient une meilleure cicatrisation et un meilleur fonctionnement de la bulle de filtration. C'est ce que rapporte Li qui souligne le rôle du VEGF comme induisant une prolifération de fibroblastes de la capsule de Tenon durant le processus de cicatrisation après trabéculéctomie^[24].

La PPR est le gold standard du traitement du GNV. Elle réduit la demande globale en oxygène de la rétine en détruisant les tissus rétiens ischémiques à l'origine d'une chute

du taux de VEGF. Mais cette chute du taux de VEGF est lente et il persiste encore pendant longtemps une néovascularisation irienne et angulaire à l'origine d'hypertonie oculaire et d'oculalgies^[25]. Une combinaison IVTB et PPR serait alors judicieuse pour lutter durablement contre l'ischémie rétinienne comme le révèlent certains bons résultats dans la littérature^[13,15,16]. Dans cette étude les IVTB ont permis la réalisation de la PPR chez 4 patients en réduisant la PIO et l'œdème cornéen subséquent.

Le tableau III résume les étiologies du GNV dans notre étude et établit une comparaison avec certains auteurs.

Tableau III : Etiologies du glaucome néovasculaire et traitement complémentaire de notre étude et comparaison avec certaines études / Etiologies of neovascular glaucoma and complementary treatment of our study and comparison with certain studies

	Sow (Sénégal) ^[14]	Bachir (Maroc) ^[11]	Liao (Chine) ^[12]	Douat (France) ^[13]	Notre étude
<i>Etiologies</i>					
RDP	31,8	66,6	39,7	40	36,3
OVR	16,6	27,3	22,9	40	27,3
OACR			1	10	9,1
SIO			2,3	5	
Uvéite			1,9		
RD					9,1
NR	51,6%	6,1	19	5	18,2
<i>Traitement complémentaire</i>					
PPR	12,5	91,1	3,5	55	36,3
TB	2,3		4,9		9,1
CA	31,25	17,6	15	40	
ID		11,7	76,2		
Vitrectomie			2,1	5	

RDP= rétinopathie diabétique proliférante, RD= rétinopathie drépanocytaire, OVCR= occlusion veineuse rétinienne, NR=non retrouvée, OACR= occlusion de l'artère centrale de la rétine, SIO= syndrome d'ischémie oculaire, PPR=panphotocoagulation rétinienne, TB=trabéculéctomie, CA=cycloaffaiblissement, ID=implant de drainage

Dans 80 % des cas l'ischémie rétinienne à l'origine du GNV serait due à une RDP et à une OVCR^[4]. Nous avons observé un cas de rétinopathie drépanocytaire qui est une rétinopathie ischémique dans laquelle l'apparition des néovaisseaux ou sea-fan marque un tournant vers les complications. En effet de récentes études ont montré une augmentation du taux de VEGF aussi bien dans le plasma des patients drépanocytaires que dans les néovaisseaux ou sea-fan^[26,27]. Chez ce patient une seule IVTB associée à une PPR a permis une réduction de l'hypertonie et une amélioration de l'AV. Cette amélioration

clinique est également rapportée dans la littérature^[18,28]. Mais ces travaux s'étant effectués sur de petits échantillons, une

étude avec un plus grand nombre de cas serait souhaitable pour confirmer ces bons résultats des IVTB dans la rétinopathie drépanocytaire.

CONCLUSION

Le GNV est un glaucome secondaire dont le pronostic visuel est peut être grave et le traitement difficile aux stades avancés de la maladie. Le meilleur traitement demeure la prévention par la surveillance rigoureuse des patients à risque de rétinopathie ischémique. Le GNV rencontré chez le patient ivoirien est une pathologie de l'âge mur et secondaire le plus souvent à une RDP ou à une OVCR. A travers cette étude les IVTB ont montré leur efficacité

dans le GNV sur la réduction de l'hypertonie oculaire et du processus de néovascularisation irienne et angulaire. Ces injections permettraient dans un second temps la réalisation d'un traitement étiologique visant à lutter durablement contre l'ischémie rétinienne. L'effet du Bévazicumab serait transitoire et des nouvelles pistes de recherche seraient à l'étude sur des cohortes plus importantes utilisant cette molécule par voie intracaméculaire et par voie topique^[21,29].

Adresse des auteurs

1. OUFFOUE Yves Ghislain Kouassi, ghisouffoue@yahoo.fr
2. OUATTARA Ouettere Abdallah Sylvain, ouetao@hotmail.com
3. KOUASSI Kouamé Luc Joël , koi2luc_jo@yahoo.fr
4. COULIBALY Fahan, , fahan_coulibaly@hotmail.com
5. KONAN Abaukan Justin, kabaukanjustin@gmail.com
6. GBE Kassieu, gbe_kassieu@yahoo.fr

RÉFÉRENCES

- 1- **Olmos LC, Lee RK.** Medical and surgical treatment of neovascular glaucoma. *Int Ophthalmol Clin.* 2011; 51:27-36.
- 2- **Allingham RR, Shields MB.** Ovid Technologies Inc. Shields' textbook of glaucoma. 2011:294-308.
- 3- **Kodjikian L.** Traitement du glaucome néovasculaire en 2012: apport des anti-VEGF. *J Fr Ophtalmol* 2012;36:461-5.
- 4- **Hamard P, Baudouin C.** Consensus sur le glaucome néovasculaire. *J Fr Ophtalmol* 2000 ;23 :289-94.
- 5- **Korobelnik JF, Cochereau I, Cohen SY, Coscas G, Creuzot- Garcher C, Devin F, et al.** Description des pratiques pour la réalisation des injections intravitréennes. *J Fr Ophtalmol* 2006 ;29 :82-6
- 6- **Van Wijngaarden P.** Inhibitors of ocular neovascularization: promises and potential problems. *JAMA* 2005; 293:1509-13
- 7- **Fajnkuchen F, Cohen SY.** Utilisation des anti VEGF dans la dégénérescence maculaire liée à la l'âge. *J Fr Ophtalmol* 2008 ; 31 :94-110
- 8- **Avery L.** Regression of retinal and iris neovascularization after intravitreal bevacizumab (Avastin) treatment. *Retina* 2006; 26:352-4
- 9- **Souied EH.** Etude américaine bevacizumab versus ranizumab: match nul ? *J Fr Ophtalmol* 2012 ; 35 :79-81
- 10- **Smit DP, Meyer D.** Intravitreal bevacizumab: an analysis of the evidence. *Clinical Ophthalmology* 2007; 1:273-84
- 11- **Bachir ME.** Le glaucome néovasculaire Expérience du service d'ophtalmologie du CHU Hassen II de Fès (A propos de 35 yeux). Thèse de médecine172/19. Université sidi Mohamed Ben Abdellah. Royaume du Maroc
- 12- **Liao N, Li C, Jiang H, Fang A, Zhou S, Wang Q.** Neovascular glaucoma: a retrospective review from a tertiary center in China. *BMC Ophthalmology* (2016) 16:14 DOI 10.1186/s12886-016-0190-8
- 13- **Douat J, Auriol S, Mahieu-Durringer L, Ancèle E, Pagot-Mathis V, Mathis A.** Utilisation du bevacizumab en injection intravitréenne dans le traitement du glaucome néovasculaire. À propos de 20 cas. *J Fr Ophtalmol* 2009 ;32 : 652-63
- 14- **Ndiaye-Sow MN, Seck SM, Dieng M, Diakhaté-Diouf M, Agboton GA, Gueye NN.** Profil du glaucome néovasculaire chez les patients sénégalais. *J Fr Ophtalmol* 2018 ;41 : 637-41
- 15- **Sun Y, Liang Y, Zhou P, Wu H, Hou X, Ren Z, Li X, Zhao M.** Anti-VEGF treatment is the key strategy for neovascular glaucoma management in the short term. *BMC Ophthalmology* (2016) 16:150 DOI 10.1186/s12886-016-0327-9
- 16- **Ouhadj O, Chergui I, Mendil L, Nouri M.** Injection intravitréenne de Bevacizumab (Avastin®) dans le traitement du glaucome néovasculaire. *J Fr Ophtalmol* 2009 ;32 : 112-6

- 17- Kabesha TB, Glacet-Bernard A, Rostaqui O, Souied EH.** Apport des anti-VEGF dans le traitement de la néovascularisation du segment antérieur compliquant les occlusions veineuses rétinienne. *J Fr Ophtalmol* 2015 38, 414—20
- 18- Ouffoue GY, Boni S, Kouassi LJK, Konan AJ, Ouattara AO, Sowagnon TC, Gombe E, Cheucheu NW, Fanny A.** Indications et efficacité des injections intravitréennes de bécavizumab chez le mélanoderme à Abidjan. *J Fr Ophtalmol* 2019, e18-e19
- 19- Oshima Y, Miki A, Wakabayashi T, Song D, Matsushita K, et al.** Clinical outcomes and changes in aqueous vascular endothelial growth factor levels after intravitreal bevacizumab for iris neovascularization and neovascular glaucoma: a retrospective two dose comparative study. *J Ocul Pharmacol Ther* 2012; 28:41-8
- 20- Ishibashi S, Tawara A, Sohma R, Kubota T, Toh N.** Angiographic changes in iris and iridocorneal angle neovascularization after intravitreal bevacizumab injection. *Arch Ophtalmol* 2010; 128:1539-45
- 21- Wolf A, von Jagow B, Ulbig M, Haritoglou C.** Intracameral injection of bevacizumab for the treatment of neovascular glaucoma. *Ophthalmologica* 2011;226:51-6.
- 22- Krohne TU, Eter N, Holz FG, Meyer CH.** Intraocular pharmacokinetics of bevacizumab after a single intravitreal injection in humans. *Am J Ophtalmol* 2008;146:508-12
- 23- Takihara Y, Inatani M, Kawaji T, Fukushima M, Iwao K, Iwao M, et al.** Combined intravitreal bevacizumab and trabeculectomy with mitomycin C versus trabeculectomy with mitomycin C alone for neovascular for neovascular glaucoma. *J Glaucoma* 2011; 20:196-201
- 24- Li Z, Van Bergen T, Van de Veire S, et al.** Inhibition of vascular endothelial growth factor reduces scar formation after glaucoma filtration surgery. *Invest Ophtalmol Vis Sci.* 2009; 50:5217-25.
- 25- Anchala AR, Pasquale LR.** Neovascular glaucoma: a historical perspective on modulating angiogenesis. *Semin Ophtalmol.* 2009; 24:106-12.
- 26- Mohan JS, Lip PL, Blann AD, Bareford D, Lip GYH.** The angiopoietin/Tie-2 system in proliferative sickle retinopathy: relation to vascular endothelial growth factor, its soluble receptor Flt-1 and von Willebrand factor, and to the effects of laser treatment. *Br J Ophtalmol* 2005;89:815-9.
- 27- Kim SY, Mocanu C, Mcleod DS, Bhutto IA, Merges C, Eid M, et al.** Expression of pigment epithelium-derived factor (PEDF) and vascular endothelial growth factor (VEGF) in sickle cell retina and choroid. *Experimental Eye Research* 2003;77: 433-45.
- 28- Siqueira RC, Costa RA, Scott IU, Cintra LP, Jorge R.** Intravitreal bevacizumab (Avastin) injection associated with regression of retinal neovascularization caused by sickle cell retinopathy. *Acta Ophthalmologica Scandinavica* 2006; doi: 10.1111/j.1600-0420.2006.00779.x, p 834-5
- 29- Waisbourd M, Shemesh G, Kurtz S, et al.** Topical bevacizumab for neovascular glaucoma: a pilot study. *Pharmacology.* 2014; 93:108-12.