LES PROTHÈSES OBTURATRICES PALATINES : RAPPORT DE CAS.

OBTURATOR PALATAL PROSTHESES: A CASE REPORT.

TOURÉ A[1,2], AMICHIA-ALLOH YC[1,3], N'CHO KJ-C[3], BLERY P[1], BADJI K[2], DIENG L[2], MBODJ EHB[2], GIUMELLI B[1], LE BARS P[1].

1- Département de Prothèses, UFR d'Odontologie, Université de Nantes, France.

2- Service de Prothèse, Institut d'Odontologie et de Stomatologie, Faculté de Médecine, de Pharmacie et d'Odontologie, Université Cheikh Anta DIOP, Dakar, Sénégal.

3- Département de Prothèses, UFR d'Odonto-Stomatologie, Université Félix Houphouët-Boigny, Abidjan-Côte d'Ivoire

Correspondance : Dr Amadou TOURÉ

Service de Prothèse, Institut d'Odontologie et de Stomatologie, Faculté de Médecine, de Pharmacie et d'Odontologie, Université Cheikh Anta DIOP, Dakar, Sénégal.

Mail : amadou.toure@ucad.edu.sn ; amad_toure@yahoo.fr / Adresse : BP 5990 Dakar-Fann, Dakar, Sénégal.

RÉSUMÉ

Le traitement des tumeurs malignes des voies aérodigestives supérieures est essentiellement assuré par la chirurgie d'exérèse. La maxillectomie est un acte chirurgical qui engendre des pertes de substance acquises aux maxillaires. Ces dernières induisent des séquelles fonctionnelles, esthétiques et un lourd préjudice psychologique. Leur prise en charge se fixe pour objectif la réhabilitation des différentes fonctions, le rétablissement de l'esthétique et l'intégration socioprofessionnelle des malades concernés. La reconstruction chirurgicale n'étant pas toujours indiquée, la réhabilitation prothétique reste d'actualité et se réalise dans le cadre d'une collaboration pluridisciplinaire.

Dans ce rapport de cas clinique, nous décrivons la planification prothétique en vue de la réhabilitation d'une perte de substance acquise maxillaire, réalisée au sein d'une équipe chirurgico-prothétique. Une consultation préopératoire a permis la confection d'une plaque palatine et la pose d'une prothèse obturatrice immédiate en peropératoire. Celle-ci assure l'étanchéité entre la cavité buccale et les cavités chirurgicales ainsi qu'une alimentation sans sonde naso-gastrique. A la suite de cet obturateur immédiat, une prothèse obturatrice transitoire accompagne la cicatrisation ostéo-fibro-muqueuse et rétablit les différentes fonctions altérées. Après la ré-épithélialisation muqueuse et l'absence de récidive tumorale, la confection d'une prothèse obturatrice d'usage a le souci constant d'améliorer le confort du patient, de rétablir l'esthétique, les fonctions de mastication, de déglutition, de phonation, de faciliter la réinsertion socioprofessionnelle du malade, et d'améliorer sa qualité de vie.

Mots cles : Maxillectomie ; perte de substance acquise ; planification prothétique ; prothèses obturatrices ; qualité de vie.

ABSTRACT

The treatment of oral malignant tumors is essentially ensured by surgery. The maxillectomy is a surgical procedure that generates acquired maxillary defects. These ones induce functional, aesthetic and psychologic sequelae. Their management aims to the rehabilitation of the various functions, restoring the aesthetics and the patient's return to the community as a functioning member. Surgical reconstruction is not always specified, the prosthetic rehabilitation remains relevant and realized as part of a multidisciplinary collaboration. This clinical case report describes the prosthetic planning for the rehabilitation of an acquired maxillary defect, performed in a surgical and prosthetic team. Preoperative consultation enabled to make a palatal plate and immediate obturator prosthesis intraoperatively. This ensures sealing between the oral cavity and surgical cavities and a feed without nasogastric tube. Following this immediate or surgical bulb, transitional obturator prosthesis accompanies bone and mucoperiosteum healing, restores the different altered functions. After the mucosal epithelialization and the absence of tumor recurrence, definitive obturator prosthesis has the constant desire to improve patient comfort, restore aesthetics and functions such as chewing, deglutition, speech, facilitate social and professional reintegration of the patient, and improve their quality of life.

Keywords: Maxillectomy; acquired defect; prosthetic planning; obturator prostheses; quality of life.

 © EDUCI 2020

INTRODUCTION

Les pertes de substance acquises aux maxillaires (PSAM) relèvent le plus souvent de l'exérèse des tumeurs malignes des voies aérodigestives supérieures (VADS). Ces cancers sont majoritairement localisés au niveau de l'étage moyen de la face et nécessitent une prise en charge pluridisciplinaire. Les causes traumatiques et infectieuses sont plus rares [1, 2].

Les résections des tumeurs malignes maxillaires induisent des séquelles fonctionnelles et esthétiques parfois très lourdes, avec un important retentissement psychologique [2, 3]. Les solutions chirurgicales pour le rétablissement des fonctions ne sont pas toujours possibles. La réhabilitation par prothèses maxillo-faciales classiques a pour objectifs de rétablir aussi bien l'esthétique que les fonctions de mastication, de déglutition et de phonation. Les obturateurs permettent de remédier à la perte de substance en rétablissant l'étanchéité de la cavité buccale d'une part, et d'autre part, l'amovibilité facilite un accès visuel à la région du défaut tissulaire dans le cadre du suivi oncologique [2, 4, 5].

Le traitement prothétique doit accompagner et s'adapter aux différents stades de la cicatrisation et tient compte de l'état buccal du patient. Le plan de traitement prothétique, établi en relation avec le chirurgien oncologue, et souvent aussi avec le radiothérapeute, consiste en une réhabilitation prothétique en trois phases, pré- per- et post-opératoires. Au travers d'un cas clinique, il est proposé d'illustrer la prise en charge d'un patient présentant une tumeur maligne des maxillaires.

PRESENTATION DE LA SITUATION CLINIQUE

Monsieur G.E., âgé de 60 ans est adressé par le service d'ORL et chirurgie cervico-faciale du CHU de Nantes en préopératoire pour la réalisation d'une plaque obturatrice en vue de l'exérèse d'un adénocarcinome du sinus maxillaire gauche. Cette tumeur, d'après la classification carcinologique de l'Union Internationale Contre le Cancer (UICC 2002), est définie par $T_2N_0M_0$ avec T_2 pour un volume tumoral de diamètre 2-4 cm, N_0 pour l'absence de nodule ganglionnaire et M_0 pour l'absence de métastase.

A l'examen exobuccal, le patient ne présente pas d'asymétrie faciale ni de tuméfaction (Fig.1).



Figure 1 : situation clinique initiale : symétrie faciale

L'examen endobuccal objective un articulé normal en classe I d'Angle (malgré une déviation à droite de la ligne inter-incisive), sans tuméfaction vestibulaire ni voussure palatine. L'ouverture buccale n'est pas limitée. On note la présence de toutes les dents excepté la 17, la 18, la 28 et la 48 (Fig. 2a et b).

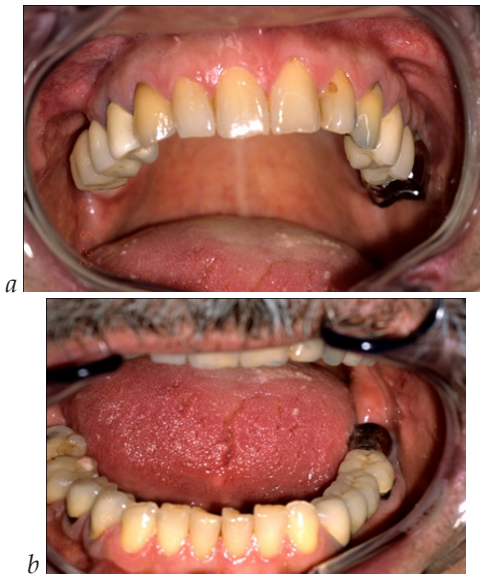

Figures 2 : vues endobuccales (a : maxillaire; b : mandibulaire)

Différentes radiographies (standard, scanner, IRM, cone-beam) révèlent un comblement du sinus maxillaire gauche avec une infiltration sous-orbitaire sans anomalie orbitaire cependant, avec atteinte de la suprastructure : os maxillaire gauche, os palatin, une partie de l'ethmoïde et de la fosse ptérygo-palatine.

L'examen se termine par une prise d'empreintes d'étude à l'alginate. Les moulages obtenus ont permis, avec l'avis du chirurgien, de tracer les limites prévues de l'exérèse et ensuite la confection d'une plaque palatine (Fig. 3a, b, c)

Fig 3a : moulage initial

Fig 3b : moulage après correction : meulage des dents de 21 à 27

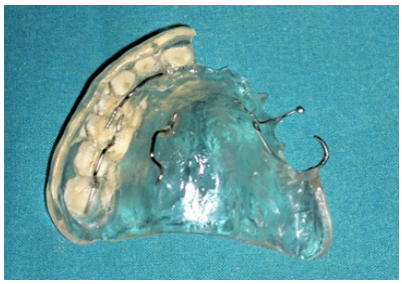

Fig 3c : intrados de la plaque palatine avec des cavaliers de rétention en regard de la PSAM

Le plan de traitement pour cette tumeur de 2 à 4 cm de diamètre envisage une résection chirurgicale suivie d'une radiothérapie transcutanée externe. Cette irradiation étalée sur 7 semaines, consiste en un fractionnement de 2 Gy (1 Gray = $1J.Kg^{-1}$) par jour pour 5 séances hebdomadaires. Ce qui représente une dose totale de 70 Gy à visée curative (stérilisation tumorale) et préventive (évitant la récidive). Une gouttière porte-gel fluorée (GPGF) est réalisée en vue d'une fluorurothérapie prophylactique pour les dents résiduelles. Le gel fluoré est appliqué chaque soir à l'aide de la gouttière (GPGF), pendant 10 à 15 minutes, et à vie [17].

Classiquement, la prise en charge prothétique de ce genre de patient est réalisée au travers d'un projet passant par trois types d'obturateur : immédiat, transitoire, d'usage.

1. REALISATION DE LA PROTHESE OBTURATRICE IMMEDIATE

Au cours d'un staff pluridisciplinaire, le chirurgien a défini les limites prévisionnelles de la résection devant emporter le maxillaire gauche (classe 3a de Brown), et prenant en compte les caractéristiques carcinologiques, anatomiques et prothétiques (tableau I).

Tableau I : Classification de BROWN (2000) [6]

		Classe 1	Classe 2	Classe 3	Classe 4
Composantes verticales (1-4)		Maxillectomie basse sans communication bucco-sinusienne (CBS)	Maxillectomie moyenne avec CBS, mais sans atteinte du plancher orbitaire	Maxillectomie haute avec atteinte du plancher, mais sans atteinte du contenu orbitaire	Maxillectomie totale avec exentération complète
Composantes horizontales (a, b, c)	a	Maxillectomie alvéolaire unilatérale			
	b	Maxillectomie alvéolaire bilatérale			
	c	Maxillectomie alvéolaire totale			

Les limites de la maxillectomie gauche sont reportées sur le modèle de travail ; les dents concernées par la future résection (21 à 27) sont supprimées sur le moulage (Fig. 3a, 3b).

Une plaque palatine en résine transparente est réalisée. La transparence permet de visualiser les éventuelles compressions. Cette plaque présente :

- des crochets façonnés s'insérant sur les dents résiduelles (14 et 16) ;

- 3 cavaliers de rétention sur l'intrados, en regard de la PSAM, sont nécessaires car ils contribuent à la stabilité de l'appareil (Fig. 3c) ;

Des dents prothétiques montées après le choix de la teinte et de la forme, afin d'assurer un soutien labio-jugal (Fig. 3c).

A la fin de l'intervention chirurgicale, la plaque palatine est essayée en bouche dans un premier temps, puis un élastomère de silicone haute viscosité est modelé dans la PSAM. La plaque palatine est ensuite positionnée en bouche et la silicone, fixée au moyen des cavaliers, permet d'obtenir l'étanchéité de la cavité buccale. Après la prise du matériau, l'ensemble est retiré, ajusté aux contours de la PSAM afin d'être non irritant, désinfecté puis repositionné en bouche (Fig. 4a, 4b, 4c).

 © EDUCI 2020

Figure 4a : situation postopératoire : l'incision suturée permet la fermeture des différents plans

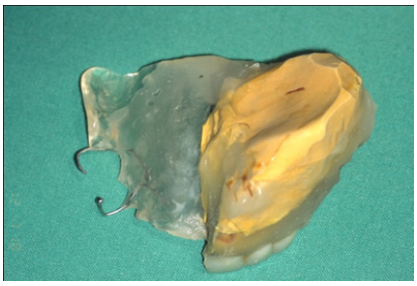

Figure 4b : élastomère adapté et ajusté sur la plaque palatine

Figure 4c : obturateur immédiat en bouche

Cette prothèse obturatrice immédiate préparée en préopératoire ensuite posée en peropératoire facilite la phonation, la déglutition. Elle procure au réveil du patient un confort, puis est laissée à demeure pendant 3 à 4 semaines, voire plus si nécessaire.

Cet appareil amovible partiel temporaire évolutif évite au malade une alimentation par voie parentérale (sonde gastrique), mais aussi lui permet de retrouver l'élocution grâce à l'étanchéité au niveau de la PSAM [7, 15]. De ce fait, il revêt un rôle psychologique majeur en facilitant la convalescence et les relations par le dialogue avec l'équipe soignante ainsi qu'avec l'entourage familial.

2. REALISATION D'UNE PROTHESE OBTURATRICE TRANSITOIRE

Cet obturateur transitoire est une prothèse obturatrice provisoire évolutive, réalisée environ 5 semaines après l'intervention chirurgicale. Elle accompagne la cicatrisation en s'adaptant aux contours de la PSAM. Elle doit aussi être tolérée et ne pas aggraver les effets délétères de la radiothérapie (asialie, radiomucite, xérostomie…). Elle est mieux élaborée que l'obturateur immédiat. Elle permet d'améliorer les différentes praxies et l'esthétique, tout en évoluant dans le temps suivant la cicatrisation. La chronologie de la réalisation de ce second obturateur se déroule comme suit :

- A l'aide d'un porte-empreinte de série stabilisé à la pâte de KERR^{R} verte, une empreinte aux alginates de classe A (dont la reproduction des détails est de l'ordre de 20µm) est prise [8]. Cette empreinte permet d'enregistrer la fibromuqueuse et les dents résiduelles favorables à l'amélioration des facteurs d'équilibre de la prothèse (sustentation, stabilité et rétention) (Fig. 5a, 5b).

- Sur le modèle en plâtre obtenu après la coulée de l'empreinte, la confection d'une maquette d'occlusion a permis l'enregistrement des rapports maxillo-mandibulaires et la mise en articulateur des modèles en vue du montage des dents prothétiques.

Figure 5a : porte-empreinte stabilisé à la pâte de KerrR verte

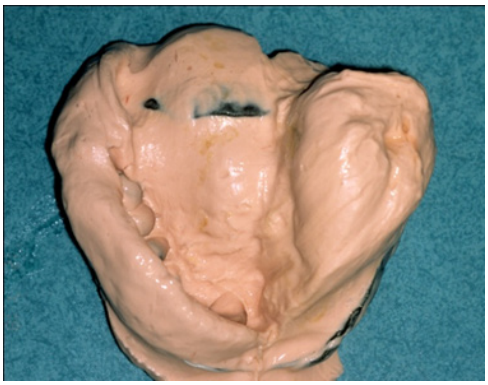

Figure 5b : l'empreinte à l'alginate enregistre le volume de la PSAM

La prothèse réalisée en résine thermopolymérisée est en continuité avec la partie obturatrice. Cette dernière est évidée au maximum afin d'être allégée (Fig. 5c, 5d).

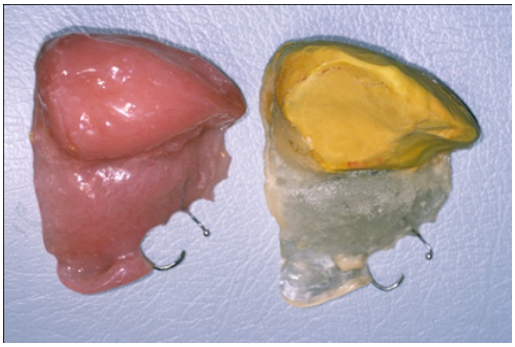

Figure 5c : les 2 obturateurs immédiat et transitoire accompagnent la cicatrisation et améliorent l'étanchéité

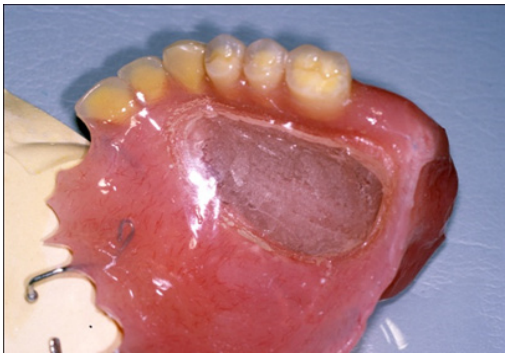

Figure 5d : la prothèse transitoire présente un obturateur creux allégeant le poids de l'appareil

Suivant l'évolution du processus cicatriciel, l'obturateur transitoire a été retouché. Au moyen d'un élastomère de basse viscosité (Silasoft[R]), il a été mis en évidence une zone de compression au niveau latéro-postérieur (Fig. 6a, 6b).

Cette retouche améliore le confort du patient et l'étanchéité au niveau de la PSAM. La prothèse obturatrice transitoire doit être réalisée avec rigueur et minutie ; en effet, elle peut servir de prothèse d'attente lors de réparation éventuelle de la prothèse d'usage.

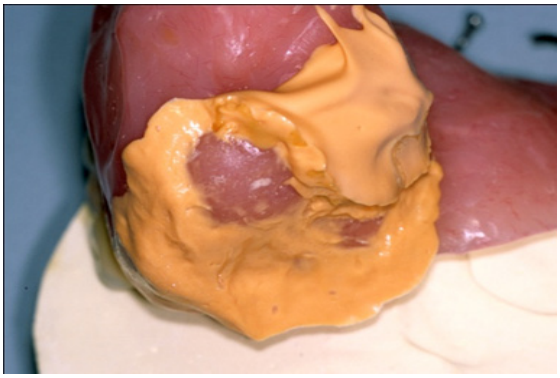

Figure 6a : mise en évidence de la zone incriminée à l'aide d'un élastomère light (basse viscosité)

Figure 6b : suite à cette retouche, l'obturateur en bouche est mieux accepté par le patient

3. CONFECTION DE LA PROTHESE D'USAGE

Elle a été envisagée 5 mois après l'intervention, lorsque la cicatrisation a été jugée effective par l'absence d'élimination de séquestre et avec une ré-épithélialisation muqueuse satisfaisante. Les buts de la prothèse d'usage sont identiques aux deux précédents, mais avec le souci constant d'améliorer le confort du patient par l'allègement de l'appareil, de rétablir l'esthétique (en soutenant les parties molles), les fonctions de mastication, de déglutition, de phonation et de faciliter la réinsertion socioprofessionnelle du malade [9]. Sa réalisation passe par une prise d'empreintes de préférence aux élastomères de silicone à l'aide d'un porte-empreinte individuel [10]. Sur le modèle de travail obtenu, une maquette d'occlusion est confectionnée en vue de l'enregistrement des rapports intermaxillaires (DVO, OIM, RC) (Fig. 7a, 7b, 7c, 7d).

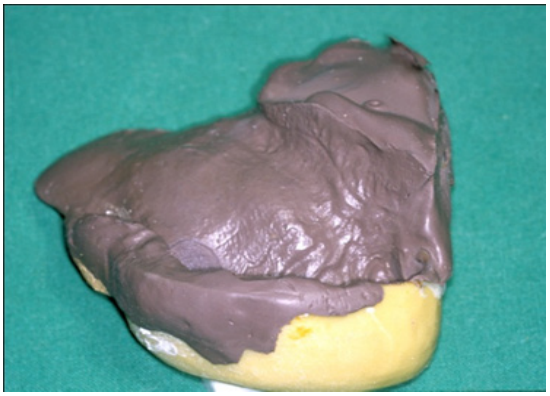

Figure 7a : empreinte secondaire au Permlastic à l'aide de PEI

 © EDUCI 2020

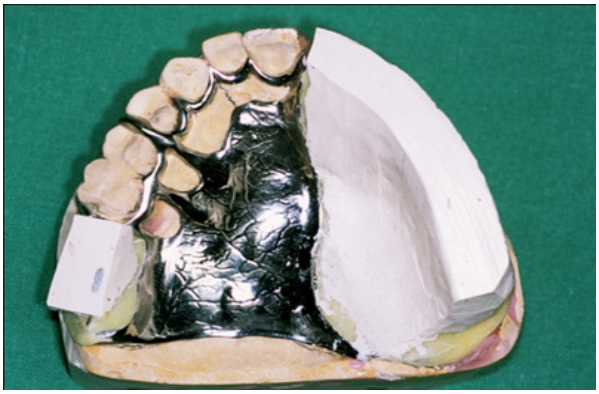

Figure 7b : châssis avec bourrelet en Stent's pour l'enregistrement du RIM

Figure 7c : enregistrement du rapport maxillo-mandibulaire

La maquette dentée en cire reproduisant exactement la prothèse d'usage est essayée en bouche puis mise en moufle et polymérisée. Ensuite, la mise en bouche est effectuée (FIG. 7d, 7e, 7f).

Figure 7d : maquette en cire dentée avant mise en moufle

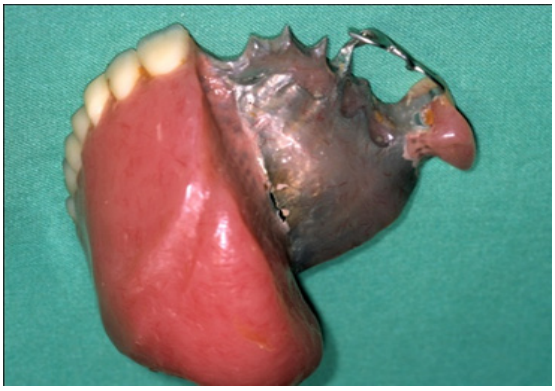

Figure 7e : intrados de la prothèse d'usage présentant une fine pellicule de résine en regard du palais

Figure 7f : vue de la prothèse d'usage en bouche

DISCUSSION

Le cas clinique traité correspond aux défauts maxillo-faciaux acquis d'origine tumorale (adénocarcinome du sinus maxillaire gauche). Les principales doléances des patients présentant ces défauts maxillo-faciaux non appareillés sont liées aux communications bucco-naso-sinusiennes. Cependant, d'autres troubles apparaissent en relation avec la phonation, la mastication et la déglutition. Sans compter les préjudices esthétique et psychologique qui revêtent dans ces cas une importance accrue, d'autant plus que ces pertes de substance acquises surviennent plus ou moins brutalement [1, 7, 9, 12, 14, 15].

Le patient traité ici a bénéficié d'une réhabilitation planifiée au cours d'un staff pluridisciplinaire. Ce qui permet la confection d'une prothèse obturatrice immédiate posée en peropératoire.

Dans certaines situations, cette prothèse obturatrice peut être semi-immédiate. Cette dernière est réalisée lorsqu'il n'est pas possible de poser la prothèse obturatrice en peropératoire, en particulier quand la synchronisation de l'équipe médicale est impossible. Dans ce cas, l'obturateur est mis en bouche lors du déméchage, 4 à 5 jours après l'opération, afin d'éviter tout risque hémorragique [7]. La prothèse obturatrice semi-immédiate est mise en bouche sous neuroleptanalgésie afin de prévenir les douleurs liées à l'acte. Malgré sa pose différée, elle présente les mêmes avantages que la prothèse obturatrice immédiate. Son inconvénient majeur est lié à l'alimentation du patient par voie parentérale (sonde naso-gastrique) entre l'opération et sa mise en place.

L'évolution favorable de ces pathologies carcinologiques est étroitement liée à la précocité de la prise en charge. En l'occurrence, pour ce patient la prise en charge a pu se faire dans de bonnes conditions cliniques.

Ici, le volume et la morphologie de la PSAM après exérèse chirurgicale ont influencé l'équilibre prothétique qui passe par la triade de Housset. Ainsi, chez ce sujet denté, la confection d'un maximum de crochets sur la quasi-totalité des dents résiduelles a potentialisé de façon notoire la rétention et a limité le porte-à-faux de l'obturateur (Fig. 7b) [11].

La sustentation peut être majorée par l'exploitation de toute la surface palatine saine résiduelle, éventuellement de la corniche zygomatomalaire, des brides cicatricielles, du fond de vestibule [12].

La stabilisation de l'obturateur passe par l'équilibre de l'occlusion et la limitation de l'enfoncement de la prothèse.

Ainsi, après cicatrisation et après radiothérapie, les muqueuses se sont stabilisées, l'extension maximale de la prothèse a pu être réalisée. De plus, une ouverture buccale suffisante a orienté notre choix vers une prothèse dentaire solidaire d'un obturateur rigide (FIG. 7e) [7, 12, 13]. Les difficultés de la réalisation prothétique sont inhérentes à la fusée des matériaux dans les PSAM lors des prises d'empreintes, à l'enregistrement des rapports maxillo-mandibulaires. Les nouvelles générations de silicones, de par leur efficacité, leur précision et leur simplicité de mise en œuvre, peuvent être appréciables en prothèse maxillo-faciale pour le praticien comme pour le patient [10].

La qualité de vie des malades peut être améliorée par une réhabilitation immédiate et un suivi régulier [1, 2, 5, 7, 9, 12, 14, 15]. Les trois séquences représentées par la réalisation des obturateurs palatins, immédiat, transitoire et d'usage vont accompagner le malade tout au long de sa convalescence. Ces appareillages permettent de donner aux patients un confort fonctionnel et esthétique qui améliore leur quotidien. Toutefois, ces prothèses amovibles nécessitent un suivi et une maintenance à long terme [16].

CONCLUSION

Au travers de cette réalisation clinique, les auteurs ont voulu montrer que malgré l'évolution des techniques chirurgicales, l'apparition de nouveaux matériaux, les progrès de la recherche dans le domaine de l'ingénierie tissulaire, la prothèse obturatrice reste toujours d'actualité.

L'exérèse carcinologique n'est pas toujours suivie d'un geste chirurgical de réparation ; de ce fait, l'appareillage conserve alors toutes ses indications.

La reconstruction chirurgicale et la réhabilitation prothétique ne sont pas des disciplines antinomiques, mais plutôt doivent être considérées comme des spécialités complémentaires. Elles doivent être mises en œuvre en synergie afin d'optimiser la prise en charge des malades concernés.

La réhabilitation des PSAM doit rétablir en priorité l'étanchéité de la cavité buccale, faciliter les fonctions normales et subnormales, assurer une alimentation sans sonde gastrique, améliorer le résultat esthétique et ainsi participer à la réinsertion psycho-sociale des malades.

RÉFÉRENCES

1. BENOIST M. Réhabilitation et prothèse maxillo-faciales. Paris : *Julien Prélat* ; 1978 ; 445p.
2. BENTAHAR O, POMAR P, FUSARO S, BENFDIL F, AGUENAOU A, ABDEDINE A. Prothèses obturatrices après maxillectomie: bases fondamentales et thérapeutiques. Encycl Méd Chir (Elsevier Masson SAS Paris), *Stomatologies* 22066-B-58, 2008, *Médecine buccale*, 28-560-V-10, 2008, 13p.
3. BOUTAULT F, PAOLI JR, LAUWERS F. Reconstruction chirurgicale des pertes de substance des maxillaires. *Encycl Méd Chir, (Paris, Elsevier Masson SAS), Stomatologie,* 22-087-E-10, 2005, 18 p.

 © EDUCI 2020

4. MAURICE D, ANDRE O, RAVALLEC X, LEROUXEL E, YGITOLU M, AUGIER MC. Odontologie et prise ne charge des défauts maxillo-faciaux. *Cah Proth.* 2002;120:17-25.
5. ALLOH-AMICHIA YC, AUGIER MC, LE GUEHENNEC L, GIUMELLI B, MAURICE D. Perte de substance maxillaire médiane et réhabilitation maxillo-faciale. *Strat Proth.* 2011;11(3):221-227.
6. BROWN JS, ROGERS SN, McNALLY DN, BOYLE M. A modified classification of the maxillectomy defect. *Head Neck.* 2000; 22:17-26.
7. GIUMELLI B, SAADE K, LE BARS P. Traitement prothétique des pertes de substance acquises des maxillaires en cancérologie. *Encycl Méd Chir (Editions Scientifiques et Médicales, Elsevier SAS, Paris),* 23-393-A-10, 2000, 7p.
8. BEGIN M, HURTADO S. Les empreintes et leur traitement en prothèse amovible partielle. *Syn Proth.* 2000;2(1):5-19.
9. DIENG L, MBODJ EB, GUEYE M, THIOUNE N, TOURE A, SECK MT, TOURE SN, NABHANE E, NDIAYE C. Réhabilitation prothétique par un obturateur rigide d'une vascularite de WEGENER à localisation maxillaire : rapport de cas. *Rev Col Odonto-Stomatol Afr Chir Maxillo-Fac.* 2013; 20(2):59-66.
10. LEMOINE S, TADDEI C, ETIENNE O. Les empreintes en prothèse maxillo-faciale : intérêt des matériaux silicones. *Strat Proth.* 2012;12(3):237-245.
11. MARGERIT J, POMAR P, OUSSAID M. Rétention en prothèse maxillo-faciale. *Encycl Méd Chir. (Elsevier Masson SS), Paris: Médecine buccale,* 2009; 28-560-M-10, 10p.
12. NORTHDURFT FP, PROPSON M, SPITZER WJ, POSPIECH PR. Réhabilitation implantoportée d'une perte de substance importante suite à une résection partielle du maxillaire. *Rev Mens Suisse Odontostomatol.* 2008;118:835-843.
13. DETRAIT C, POSTAIRE M. Prothèse maxillo-faciale chez le patient totalement édenté. *Cah Proth.* 2002;119:17-28.
14. CRAUSTE E, TOURE A, KOUADIO K, BLERY P, LE BARS P, GIUMELLI B. Prise en charge palliative d'un carcinome épidermoïde de la pyramide nasale : à propos d'un cas. *Strat Proth.* 2014;14(4):271-278.
15. MARGAINAUD JP, SARRY B. Prothèses obturatrices après résection du massif facial : intérêt de la prothèse immédiate. In : AM. JORTAY, Editor. Réhabilitation anatomique et fonctionnelle après les traitements des cancers bucco-pharyngés. *Paris : Editions EDK ;* 1998 : 109-13.
16. LE BARS P, KOUADIO AA, NIAGHA G. Prothèse amovible et pertes de substance des maxillaires : une association incontournable. *Cah Proth.* 2012;160:39-49.
17. LE BARS P, ALAVÉNA C, PIOT B, GIUMELLI B. Radiothérapie et réhabilitation maxillo-faciale. *Act Odonto-Stomatol.* 2006;234:191-210.