PRISE EN CHARGE DES FRACTURES DU PLANCHER DE L'ORBITE EN BLOW-OUT: À PROPOS DE 10 CAS AU CENTRE HOSPITALIER UNIVERSITAIRE DU CENTRE NATIONAL D'ODONTO-STOMATOLOGIE DE BAMAKO

MANAGEMENT OF BLOW OUT ORBITAL FLOOR FRACTURES: ABOUT 10 CASES AT THE TEACHING HOSPITAL OF THE NATIONAL CENTER OF ODONTOLOGY ANDSTOMATOLOGY OF BAMAKO

KONÉ R[1], ZÉGBEH NEK[2] , DIARRA MS[3], TOURÉ A[1], GUINDO A[1], SIDIBÉ O[1], KOFFI KM [4], TRAORÉ S[1], TRAORÉ H[1], BA B[1], NIANTAO O[1], DIAWARA O[1], CRÉZOIT GE[2]

1- Service de Stomatologie et Chirurgie Maxillo-Faciale Centre Hospitalier universitaire du Centre National d'Odonto-Stomatologie (Mali)

2- Service d'Odontologie, Stomatologie et Chirurgie Maxillo-Faciale du Centre Hospitalier Universitaire de Bouaké (Côte d'Ivoire).

3- Service de Neurochirurgie du Centre Hospitalier Universitaire Mère-Enfant le Luxembourg (Mali)

4- Service de Stomatologie et Chirurgie Maxillo-Faciale du Centre Hospitalier Universitaire de Cocody (Côte d'Ivoire)

Correspondance : Docteur KONÉ Rokiatou

Service de Stomatologie et Chirurgie Maxillo-Faciale,
Centre Hospitalier universitaire du Centre National d'Odonto-Stomatologie de Bamako (Mali)
Email : konerokiatou@yahoo.fr / Tel: 0022366969825

RÉSUMÉ

Introduction : Les fractures en blow out du plancher de l'orbite sont principalement dues aux accidents de la voie publique et aux agressions, particulièrement des jeunes hommes. Les séquelles fonctionnelles et esthétiques pouvant survenir nécessitent un bilan clinique et radiologique rigoureux et une prise en charge chirurgicale précoce. Cette étude a pour objectifs d'identifier les aspects épidémiologiques des fractures du plancher orbitaire en blow out et de décrire leur prise en charge thérapeutique.

Matériel et méthodes : Il s'agissait d'une étude rétrospective et descriptive menée au Centre Hospitalier universitaire du Centre National d'Odonto-Stomatologie de Bamako de janvier 2016 à décembre 2018. Dans cette étude, ont été incluses les fractures du plancher de l'orbite en Blow out objectivées par TDM qui avaient reçu un examen ophtalmologique et subi un test Lancaster avant la reconstruction.

Résultats : Sur 85 fractures de l'orbite recensées sur la période de l'étude, 10 cas de fracture du plancher orbitaire en blow out ont été notés soit 11,7% de prévalence. Le sex-ratio était de 2,3 ; l'âge moyen de 32 ans avec des extrêmes de 9 et 55 ans. Une prédominance des accidents de la voie publique (90%) avait été notée; les agressions représentaient 10% des cas. Les raisons des consultations étaient: l'énophtalmie (70%) et la diplopie (30%). La prise en charge était médicochirurgicale, sous anesthésie générale. L'évolution a été satisfaisante dans 90% des cas avec persistance de l'enophtalmie dans 1 cas. Dans tous les cas, la reconstruction a été réalisée par plaques bio-métalliques.

Conclusion: Non traitées, les fractures du plancher orbitaire en blow out peuvent être responsables de dommages fonctionnels et esthétiques. Le succès thérapeutique repose sur un diagnostic et un traitement précoces.

Mots clés : fracture, blow out, plancher de l'orbite

ABSTRACT

Introduction: *the blow out fractures of the orbit floor are mainly due to accidents on the public highway and assaults, especially of young men. The functional and aesthetic sequelae that may occur require a rigorous clinical and radiological assessment and early surgical management. Objectives: Identify the epidemiological aspects of orbit fractures with collapsed floors and describe their therapeutic management.*

Material and methods: *This was a retrospective and descriptive study conducted at the University Hospital Center of the National Center for Odontology and Stomatology in Bamako from January 2016 to December 2018. In this study, were included the blow out orbital floor fractures objectified by CT who had received an ophthalmological examination with Lancaster before reconstruction.*

Results*: Out of 85 orbit fractures, 10 cases (11.7%) of floor collapse were noted. The sex ratio was 2.3; the average age of 32 with extremes of 9 and 55. A predominance of road accidents (90%) were reported; assaults represented 10% of the cases. The reasons for the consultations were: enophthalmia (70%) and diplopia (30%). The management was medico-surgical, under general anesthesia, the progress was satisfactory in 90% of the cases; with persistence of enophthalmia in 1 case. In all cases, the reconstruction was carried out with bio-metallic plates.*

Conclusion:*. Untreated, the blow out orbital floor can be responsible for functional and aesthetic damages. Their therapeutic success is based on early diagnosis and treatment.*

Keywords: Fracture, blow out, orbital flow

 © EDUCI 2020

INTRODUCTION

Les fractures en blow out sont le type le plus courant de fractures orbitaires causées par une augmentation de pression intra-orbitaire et qui sont habituellement consécutives à un traumatisme cranio-facial [1]. Elles résultent d'un mécanisme particulier d'impact direct sur le globe oculaire (blow-out pure) ou indirect (blow-out impure). Les fractures en blow-out font partie des fractures latérales de la face, et sont en 2e position de fréquence après les fractures maxillo-zygomatiques. Elles ont une incidence fonctionnelle immédiate ou secondaire sur l'oculomotricité et la vision binoculaire [2]. La géométrie complexe de l'orbite osseuse rend sa reconstruction anatomique extrêmement difficile, en particulier, en présence des fractures des deux parois et lorsque le cône orbitaire profond est touché [3]. Le traitement vise une reconstruction anatomique précise de la forme et du volume de l'orbite afin de rétablir la position correcte de l'œil [4, 5]. Après une revue de la littérature, force est de constater la rareté des études Africaines sur les fractures du plancher de l'orbite en particulier celles en blow out. Pour cette raison, il est apparu opportun d'analyser 10 cas de fractures du plancher orbitaire en blow out, opérés dans le service de chirurgie maxillo-faciale du Centre National Odonto-Stomatologie (CNOS) de Bamako. L'objectif était d'identifier les aspects épidémiologiques et de décrire leur prise en charge thérapeutique.

MATÉRIEL ET MÉTHODES

Il s'agissait d'une étude rétrospective et descriptive allant de janvier 2016 à décembre 2018. Elle s'est déroulée au Service de Stomatologie et Chirurgie Maxillo-Faciale du Centre Hospitalier universitaire du Centre National d'Odonto-Stomatologie (CHU-CNOS) de Bamako. Les patients inclus dans l'étude étaient porteurs de fractures en blow out du plancher de l'orbite diagnostiqué par la TDM, avaient fait une consultation ophtalmologique et un test de Lancaster préopératoire. Ces patients ont reçu une reconstruction chirurgicale du plancher orbitaire par biomatériaux et une consultation ophtalmologique post opératoire. Dix dossiers ont ainsi été colligés. Les paramètres étudiés étaient épidémiologiques (l'âge, le sexe, les circonstances de survenue), cliniques (étiologie, le mécanisme d'action, le type de fracture) et thérapeutiques.

L'anesthésie générale, l'antibiothérapie et la corticothérapie peropératoire étaient la règle. La chirurgie a consisté à la reconstruction du plancher orbitaire par du matériel bio-métallique. Tous les patients ont été pris en charge par le même opérateur. Sur le plan évolutif, il a été établi un score de satisfaction prenant en compte l'énophtalmie postopératoire, et la satisfaction du patient. En fonction de celui-ci, la population a été répartie en deux groupes: «bon résultat» et «résultat insuffisant». Toutes les données collectées ont été saisies et analysées à l'aide du logiciel SPSS 17.0.

RÉSULTATS

Il a été colligé 10 dossiers de fractures avec effondrement du plancher de l'orbite soit 11,7% des 85 cas de fractures du plancher orbitaire sur une période de 2 ans. Il y avait 6 cas (60%) de sexe masculin et 4 cas (40%) de sexe féminin soit un sex-ratio de 2,3. L'âge moyen était de 32 ans avec des extrêmes de 09 et 55 ans (figure 1).

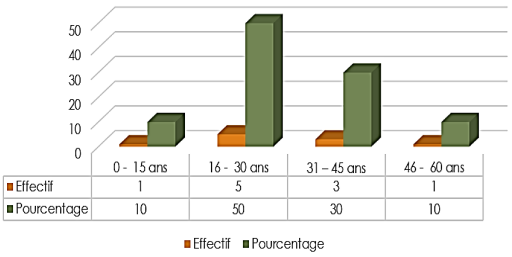

Figure 1. Répartition selon l'âge

Les causes comportaient les accidents de la voie publique dans 9 cas (90 %) et les agressions dans 1 cas (10 %). Les motifs de consultations étaient l'enophtalmie dans 7 cas (70%) et la diplopie dans 3 cas (30 %) (figure 2).

Figure 2 : Enophtalmie gauche consécutive à une fracture du plancher orbitaire (préopératoire)

Le diagnostic a été confirmé par la TDM chez tous les patients, de même que la consultation ophtalmologique avant et après la chirurgie avec un test de Lancaster.

Les fractures de type blow-out impure étaient observées dans 7 cas (70 %) et les fracture de type blow-out pure dans 3 cas (30 %) (figure 3).

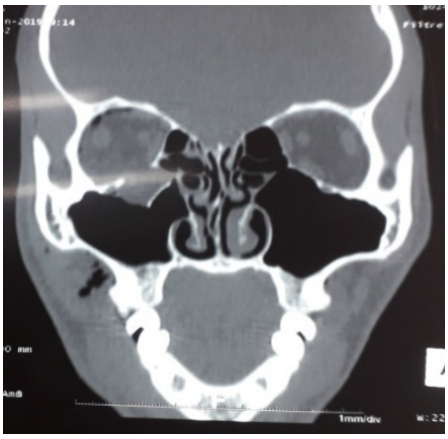

Figure 3: Fracture du plancher orbitaire droit de type Blow-out pur

Le délai moyen avant la prise en charge était de 06 jours. Le traitement a été chirurgical chez tous les patients avec la reconstruction isolée du plancher orbitaire par une plaque orbitaire biométallique dans 3 cas (30%) des cas et associé à des ostéosynthèses par des munis plaques vissées dans 7 cas (70%). Cette chirurgie était réalisée sous anesthésie générale chez tous les patients avec une voie d'abord sous orbitaire.

Tous les patients ont bénéficié d'un suivi clinique et radiologique régulier avec des consultations ophtalmologiques régulières. L'évolution a été satisfaisante dans 9 cas (90%) avec la persistance de l'enophtalmie dans un cas (figure 4).

Figure 4. Aspect oculo-orbitaire après reconstruction du plancher orbitaire

DISCUSSION

L'âge moyen des patients pris en charge était de 32 ans. Dans les réalités Africaines sub sahariennes, cette tranche de population est souvent usagère d'engins motorisés et est donc plus mobile et plus exposée aux accidents de la voie publique. Cette tendance adulte jeune des patients porteurs de fractures en blow out semble être également une réalité dans les travaux de Felding et *al.* à Copenhague et ceux de Young et *al.* à Singapour. Ce résultat est similaire aux données de la littérature relatant un pic dans la troisième décennie [6, 7]. On observe une prédominance masculine avec un sexe ratio de 3/1. Dans le contexte local, les femmes sont plus souvent assignées à des tâches ménagères, donc potentiellement moins exposées aux AVP [8]. Cette même prédominance est également observée dans les travaux de Felding et Young [6, 7]. Les causes les plus fréquentes ont été les accidents de la voie publique (9 cas). L'utilisation des engins à 2 roues et le non-respect du port du casque semble y être pour beaucoup dans cette situation [9]. Ahmad Nasir et *al.*, en Malaisie, ont mis en évidence des accidents de la voie publique dans 57,5% des cas et les agressions dans 28,7%, [10]. Cependant, les résultats de Cellina et *al.* en Italie diffèrent sur ce point avec 10% d'accidents de la voie publique et 37,12% d'agression [11]. Dans la présente étude, l'enophtalmie (70%) et la diplopie (30 %) ont été les maitres symptômes. Ces signes peuvent être corrélés à l'augmentation de la contenance orbitaire et à l'incarcération de la graisse ou des muscles péri orbitaires dans le plancher orbitaire effondré. La fracture du plancher orbitaire en blow out est généralement confirmée par la TDM [12]. En dehors de l'énophtalmie et la diplopie, Mwanza et *al.* ont également identifié l'hypoesthésie sous orbitaire parmi les signes de fractures en blow out [13]. Cependant, dans le contexte local, ce signe est parfois difficile à rechercher, du fait de sa subjectivité laissant place à des interprétations variables et souvent biaisées par la barrière de la langue.

Quant aux indications chirurgicales, elles n'ont pas fait l'objet de consensus. En revanche, dans la revue de la littérature de Chandler [14], la chirurgie a été indiquée dans les 3 situations suivantes : l'incarcération musculaire reflétée par la limitation oculomotrice (diplopie dans les 30 degrés centraux ou test de diduction forcée positif), l'énophtalmie précoce (certains parlent d'énophtalmie supérieure à 2 mm) et la fracture impliquant plus de 50 % du plancher orbitaire. L'abord par la voie cutanée palpébrale inferieure haute (sous orbitaire) a été le plus souvent utilisé dans la présente étude. Elle a l'avantage d'offrir une exposition suffisante pour une reconstruction du plancher orbitaire et une ostéosynthèse zygomatique. Par ailleurs, la rançon cicatricielle est également minime [15]. La tendance actuelle semble être la voie d'abord transconjonctivale qui permet au patient d'être exempt de cicatrice cutanée mais qui limite la marge de manœuvre

 © EDUCI 2020

pour une ostéosynthèse additionnelle. Pour certains auteurs, la voie transconjonctivale semble mieux convenir à des populations asiatiques ayant le plus souvent des poches palpébrales inférieures [16]. Cependant, Ben Salem et *al* [17] en Tunisie, ont eu recours à la voie d'abord transconjonctivale dans 4 cas sur 11. Une revue de la littérature avait permis de révéler l'existence de la possibilité de réalisation d'ostéosynthèse orbito zygomatique par abord trans conjonctivale associée à une canthotomie latérale externe. Mais, cette pratique a été délaissée du fait de complications tardives à type de cicatrice disgracieuse et d'ectropion [18]. Ce qui suggère que la voie transconjonctivale pourrait être également vulgarisée dans le contexte local mais seulement pour les fractures en blow out pures. La voie d'abord cutanée permet la reconstruction du plancher orbitaire avec une plaque orbitaire bio-métallique pré-modelée, qui a l'avantage d'être facile à utiliser et épouse parfaitement les contours de l'orbite. Pour Jaquiery et *al*, le choix du matériel devrait tenir compte de la taille de la perte de substance osseuse au niveau du plancher orbitaire. Ainsi, les petites pertes de substance du plancher orbitaire et de la paroi orbitaire médiale peuvent nécessiter des matériaux résorbables tels que les plaques PDS. Par contre, les grandes pertes de substance osseuse requièrent des matériaux plus stables afin de prévenir le risque d'énophtalmie secondaire [15]. Cette méthode de choix de traitement requière préalablement une classification du type de perte de substance osseuse à l'aide de coupes coronales de TDM. Ces méthodes seraient parfaitement applicables dans le contexte local vu que la TDM est disponible.

CONCLUSION

Les fractures du plancher orbitaire en blow out sont des pathologies de l'adulte jeune et de sexe masculin. Les traumatismes par AVP et agressions demeurent importants. Une connaissance des éléments cliniques et tomodensitométriques permet de comprendre les différentes formes de ces fractures et d'adapter la prise en charge adéquate afin d'éviter les séquelles.

RÉFÉRENCES

1. VALENCIA MRP, MIYAZAKI H, ITO M, NISHIMURA K, KAKIZAKI H ET TAKAHASHI Y. Radiological findings of orbital blowout fractures: a review. *Orbit* 2020 : 1-12.
2. EL AFRIT M, KAMMOUN H, MAZLOUT H, TROJET S, HAMDOUNI M, KRAIEM A. Prise en charge tardive des sequelles de fractures du plancher orbitaire. *Journal Tunisien d'ORL et de Chirurgie Cervico-Faciale*, 2007 ; *19*(1).
3. SCAWN RL, LIM LH, WHIPPLE KM, DOLMETSCH A, PRIEL A, KORN B, et al. Outcomes of orbital blow-out fracture repair performed beyond 6 weeks after injury. *Ophthalmic Plastic & Reconstructive Surgery*, 2016; *32*(4) :296-301.
4. BITTERMANN G, METZGER MC, SCHLAGER S, LAGRÈZE WA, GROSS N, CORNELIUS CP et al. Orbital reconstruction: prefabricated implants, data transfer, and revision surgery. *Facial plastic surgery*, 2014, *30*(05): 554-60.
5. SCOLOZZI P, MOMJIAN A, HEUBERGER J, ANDERSEN E, BROOME M, TERZIC A, & JAQUES B. Accuracy and predictability in use of AO three-dimensionally preformed titanium mesh plates for posttraumatic orbital reconstruction: a pilot study. *Journal of Craniofacial Surgery*, 2009 ; *20*(4) :1108-13.
6. FELDING UA, KARNOV K, CLEMMENSEN A, THOMSEN C, DARVANN TA., VON BUCHWALD C et al. . An applied anatomical study of the ethmoidal arteries: Computed Tomographic and direct measurements in human cadavers. *Journal of Craniofacial Surgery*, 2018 ; *29*(1) : 212-6.
7. YOUNG S M, KIM YD, KIM SW, JO HB, LANG SS, CHO K WOO KI et al. Conservatively treated orbital blowout fractures: spontaneous radiologic improvement. *Ophthalmology* 2018 ;*125*(6) : 938-44.
8. BÉOGO R, DAKOURÉ PW, COULIBALY TA, DONKOR P. Epidemiology of facial fractures: an analysis of 349 patients. *Médecine Buccale Chirurgie Buccale* 2014, *20*(1) : 13-6.
9. OMGBWA EBALLÉ A, et al. Les traumatismes oculo-orbitaires dus aux accidents de motos taxis à Douala au Cameroun. *J Fr Ophtalmol* (2016), http://dx.doi.org/10.1016/j.jfo.2016.07.001

10. AHMAD NASIR S, RAMLI R, ABD JABAR N. Predictors of enophthalmos among adult patients with pure orbital blowout fractures. *PloS one* 2018 ;*13*(10) : e0204946.

11. CELLINA M, FLORIDI C, PANZERI M, GIANCARLO O. The role of computed tomography (CT) in predicting diplopia in orbital blowout fractures (BOFs). *Emergency radiology* 2018 : *25*(1) :13-9.

12. SUGIURA K, YAMADA H, OKUMOTO T, INOUE Y, ONISHI S. Quantitative assessment of orbital fractures in Asian patients: CT measurement of orbital volume, Journal of CranioMaxillofacial Surgery (2017), doi: 10.1016/j.jcms.2017.09.027.

13. MWANZA J-C K, NGOY DK, KAYEMBE DL. Reconstruction of orbital floor blow-out fractures with silicone implant. *Bulletin de la Société belge d'ophtalmologie* 2001 ; *280* : 57-62.

14. BEIGI B, KHANDWALA M, GUPTA D. Management of pure orbital floor fractures: a proposed protocol to prevent unnecessary or early surgery. *Orbit* 2014 ; *33*(5) : 336-42.

15. JAQUIÉRY C, AEPPLI C, CORNELIUS P, PALMOWSKY A, KUNZ C, HAMMER B. Reconstruction of orbital wall defects: critical review of 72 patients. *International journal of oral and maxillofacial surgery* 2007, *36*(3) :193-9.

16. UEMURA T, CHUMAN T, FUJII T, MORIKAWA A, KIKUCHI M, ET WATANABE H. Retroseptal transconjunctival approach for blowout fracture of the orbital floor: an ideal choice in East-Asian patients. *Plastic and Reconstructive Surgery Global Open* 2016 ; *4*(5).

17. BELGHITH A, DHOUIB M, MALLEK A, MNIF A, KARRAY F, AMOR HB, ABDELMOULA M. 440 Les fractures du plancher de l'orbite de type «blow-out» pur: à propos de 11 cas. *Journal Français d'Ophtalmologie* 2007, *30 :* 2S278

18. SALGARELLI AC, BELLINI P, LANDINI B, MULTINU A, CONSOLO U. A comparative study of different approaches in the treatment of orbital trauma: an experience based on 274 cases. *Oral and maxillofacial surgery* 2010 ; *14*(1) : 23-7.

 © EDUCI 2020