LES CELLULITES ORBITAIRES ET PÉRIORBITAIRES : ASPECTS ÉPIDÉMIOLOGIQUES, DIAGNOSTIQUES ET THÉRAPEUTIQUES AU CENTRE HOSPITALIER UNIVERSITAIRE DE BOUAKÉ

ORBITAL AND PERIORBITAL CELLULITIS: EPIDEMIOLOGICAL, DIAGNOSTIC AND THERAPEUTIC ASPECTS AT THE BOUAKE TEACHING HOSPITAL

VROH BTS, ADJÉ YA, KOUASSI NH, NAWATTA KDC, ASSUA KE, N'GATTIA KV, KACOUCHIA NB.

Service ORL et Chirurgie Cervico-Faciale du CHU de Bouaké (Côte d'Ivoire)

Correspondance : Docteur VROH Bi Tah Sylvain

Service d'ORL et Chirurgie Cervico-Faciale, CHU de Bouaké (RCI)

Email: sylvavrohbi@yahoo.fr / Tél: (+225) 49720868

RÉSUMÉ

Objectif : décrire les aspects épidémiologiques, diagnostiques et thérapeutiques des cellulites orbitaires et périorbitaires.

Méthode : étude rétrospective portant sur les dossiers de patients admis pour cellulites orbitaires et périorbitaires dans le service d'ORL du CHU de Bouaké de janvier 2014 à décembre 2019 (six ans).

Résultats : 21 patients (21 yeux pathologiques) ont été reçus pendant la période d'étude. L'âge des patients variait de 13 ans à 62 ans avec un âge moyen de 21,61 ans. La tranche d'âge de 15 à 30 ans représentait 47,62% des patients (n=10). Les hommes constituaient 71,42% des patients (n=15) avec un sex-ratio de 2,5. Les patients avaient consulté en ORL dans un délai de 7 jours après le début des symptômes dans 42,85% des cas (n=9). La tuméfaction oculo-orbitaire (85,71%), les céphalées (71,42%) et l'obstruction nasale (52,38%) étaient les principaux signes présentés par les patients. La cellulite préseptale et rétroseptale représentaient respectivement 76,19% (n=16) et 23,81% (n=5) des cas. Le traitement était médical chez 7 patients (33,33%) et médico-chirurgical chez 14 patients (66,66%). L'évolution était favorable chez 19 patients (90,48%) et défavorable chez deux patients (9,52%).

Discussion : les cellulites orbitaires et périorbitaires prédominaient chez les sujets jeunes. Il s'agissait dans la majorité des cas de cellulites préseptales. Le traitement était essentiellement médico-chirurgical.

Mots-clés : cellulites orbitaires, épidémiologie, diagnostic, traitement.

SUMMARY

Objective: *to describe the epidemiological, diagnostic and therapeutic aspects of orbital and periorbital cellulitis.*

Method: *retrospective study of patients admitted for orbital and periorbital cellulitis in the ENT department of Bouaké Teaching Hospital from January 2014 to December 2019 (six years).*

Results: *21 patients (21 pathological eyes) were received during the study period. The age of patients ranged from 13 to 62 years with an average age of 21.61 years. The age range of 15 to 30 years represented 47.62% of patients (n=10). Males made up 71.42% of patients (n=15) with a sex ratio of 2.5. Patients had seen ENT within 7 days of onset of symptoms in 42.85% of cases (n=9). Ocular-orbital swelling (85.71%), headache (71.42%) and nasal obstruction (52.38%) were the main signs presented by patients. Preseptal and retroseptal cellulitis accounted for 76.19% (n=16) and 23.81% (n=5) of cases, respectively. Treatment was medical in 7 patients (33.33%) and medico-surgical in 14 patients (66.66%). The evolution was favorable in 19 patients (90.48%) and unfavourable in two patients (9.52%).*

Discussion: *orbital and periorbital cellulitis predominated in young subjects. The majority of cases were preseptal cellulitis. The treatment was essentially medico-surgical.*

Keywords: orbital cellulitis, epidemiology, diagnosis, treatment.

 © EDUCI 2020

INTRODUCTION

Les cellulites orbitaires et périorbitaires constituent une urgence diagnostique et thérapeutique. Les cellulites périorbitaires ou cellulites préseptales sont plus fréquentes mais moins sévères, tandis que les cellulites orbitaires ou rétroseptales sont rares mais de mauvais pronostic. Ces cellulites orbitaires mettent en jeu le pronostic fonctionnel de l'œil et le pronostic vital du fait des complications méningo-encéphaliques [1,2]. La mortalité varie de 5% à 25% en cas de complications intracrâniennes associées [3]. Un diagnostic et un traitement précoces permettent de préserver la vue et de prévenir la mise en jeu du pronostic vital [4].

L'objectif de cette étude était de décrire les aspects épidémiologiques, diagnostiques et thérapeutiques des cellulites orbitaires et périorbitaires reçues dans le service d'ORL et Chirurgie Cervico-Faciale du CHU de Bouaké.

MATÉRIEL ET MÉTHODES

Il s'est agi d'une étude rétrospective portant sur les patients présentant des cellulites orbitaires et périorbitaires qui ont été hospitalisés dans le service d'ORL et Chirurgie Cervico-Faciale du CHU de Bouaké de janvier 2014 à décembre 2019. Tous ces patients ont été adressés, soit par le service d'ophtalmologie du CHU de Bouaké, soit par des hôpitaux périphériques. Ils ont tous bénéficié d'un examen ORL, d'un examen ophtalmologique et d'un scanner crânio-facial. A l'issue de ce bilan, les lésions ont été classées selon la classification anatomo-clinique de Chandler [5]:

- stade 1 : cellulite préseptale;
- stade 2 : cellulite orbitaire;
- stade 3 : abcès sous-périosté;
- stade 4 : abcès orbitaire;
- stade 5 : thrombose du sinus caverneux.

Les paramètres étudiés étaient les suivants : aspects épidémiologiques (âge, sexe, antécédents), aspects diagnostiques (délai de consultation, signes cliniques à l'admission, latéralité, étiologies, type de lésions selon la classification de Chandler, lésions associées), aspects thérapeutiques (traitement médical avec les molécules utilisées, traitement chirurgical).

RÉSULTATS

Vingt et un (21) patients pour 21 yeux pathologiques ont été récencés pendant la période de l'étude. L'âge des patients variait de 13 ans à 62 ans avec un âge moyen de 21,61 ans. La tranche d'âge de 15 à 30 ans représentait 47,62% des patients (n=10) (tableau I).

Tableau I : répartition des patients selon les tranches d'âge

	Effectif	Pourcentage
[0-15 ans]	8	38,09
] 15-30 ans]	10	47,62
] 30-45 ans]	1	4,76
> 60 ans	2	9,52
TOTAL	21	100

Les hommes représentaient 71,42% des patients (n=15) avec un sex-ratio de 2,5. Les antécédents des patients étaient constitués dans 57,14% des cas de rhinite chronique (n=12). Un patient (4,76%) était immunodéprimé (infection à VIH-SIDA). Aucun autre facteur d'immunodépression à type de diabète, de corticothérapie au long cours n'a été observé. Les patients avaient été admis en ORL dans un délai de 7 jours (une semaine) après le début des symptômes dans 42,85% des cas (n=9), dans la deuxième semaine pour 33,33% des cas (n=7) et au-delà de deux semaines dans 23,80% des cas (n=5). Avant leur admission, les patients avaient pratiqué une automédication à base de goutte nasale, d'antalgique ou de traitement traditionnel. La tuméfaction oculo-orbitaire était présente dans 85,71% (n=18) des cas à l'admission (figure 1).

Figure 1 : Cellulite oculo-orbitaire droite étendue en région temporale (patient de 14 ans sur table opératoire)

Les signes cliniques à l'admission étaient variés et associés chez un patient (tableau II).

 © EDUCI 2020

Tableau II : répartition des patients selon les signes cliniques à l'admission

	Effectif	Pourcentage (%)
Tuméfaction oculo-orbitaire	18	85,71
Céphalées	15	71,42
Obstruction nasale	11	52,38
Rhinorrhée	10	47,61
Fièvre	8	38,09
Exophtalmie	3	14,28
Baisse de l'acuité visuelle	2	9,52

L'atteinte était unilatérale chez tous les patients : 9 cas à droite (42,86%), 12 cas à gauche (57,14%). Les sinusites à l'origine de la cellulite étaient les suivantes : pansinusite (10 cas), sinusite ethmoïdo-frontale (5 cas), sinusite ethmoïdo-maxillaire (4 cas), sinusite maxillaire isolée (2 cas). La cellulite était préseptale dans 76,19% des cas (n=16) et rétroseptale (figure 2) dans 23,81% (n=5).

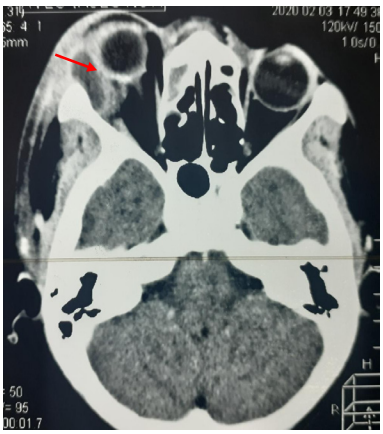

Figure 2 : TDM du massif facial en coupe axiale montrant un abcès orbitaire droit (flèche rouge) avec exophtalmie

Le tableau III représente la répartition des lésions selon la classification de Chandler. Les cellulites oculo-orbiatires étaient associées à d'autres lésions chez 10 patients : 3 cas d'ostéite frontale, 2 cas de méningo-encéphalite, 1 cas d'empyème extradural, 1 cas d'abcès cérébral, 1 cas de cellulite de la région temporale, 1 cas de pneumencéphalie.

Tableau III : répartition des lésions oculo-orbitaires selon la classification de Chandler

Stades de Chandler	Effectif	Pourcentage
Stade 1	10	47,62
Stade 2	6	28,57
Stade 3	4	19,05
Stade 5	1	4,76
TOTAL	21	100

Le traitement était uniquement médical chez 7 patients (33,33%) et médico-chirurgical chez 14 patients (66,66%). Le traitement médical était à base de l'association d'antibiotiques par voie parentérale avec relais par voie orale pendant au moins deux semaines. Il s'agissait d'une biantibiothérapie faite de ceftriaxone (8 mg/kg/jour en deux prises) + métronidazole (30 mg/kg/jour en trois prises) chez 18 patients (85,71%), d'une triantibiothérapie faite de ceftriaxone (8 mg/kg/jour en deux prises) + métronidazole (30 mg/kg/jour en trois prises) + Ofloxacine (400 mg/jour en deux prises) chez trois patients (14,28%). En plus des antibiotiques administrés par voie générale, le traitement médical comportait des antalgiques (paracétamol), un lavage nasal au sérum physiologique, un antibiotique en collyre. Le traitement chirurgical consistait en une incision-drainage des cas collectés par voie externe. Les patients qui présentaient les lésions crânio-encéphaliques associées à la cellulite oculo-orbitaire ont été pris en charge en collaboration avec les neurochirurgiens. Un prélèvement de pus était fait pendant l'incision-drainage chez dix patients. L'examen bactériologique a isolé le *Streptococcus pneumoniae* chez quatre patients, le *Streptococcus pyogènes* chez deux patients, le *Staphylococcus aureus* chez deux patients et une flore polymicrobienne dans deux cas.

L'évolution était favorable chez 19 patients (90,48%) et défavorable chez deux patients (9,52%). Il s'agissait d'un cas de décès par méningo-encéphalite et d'un cas de cécité.

DISCUSSION

La population d'étude était constituée en majorité de sujets jeunes avec une moyenne d'âge de 21,61 ans (extrêmes : 13 ans et 62 ans). Cette moyenne d'âge est inférieure à celles de Belghmaidi et *al.* [2], de Moussala et *al.* [6], de Konan et *al.* [7], qui ont rapporté respectivement 24 ans, 27 ans et 27,42 ans. Kahloun et *al.* [1] avaient rapporté un âge moyen plus élevé (35,9 ans). Par contre, Randrianjafisamindrakotroka et *al.* [8] notaient un âge moyen qui était inférieur au nôtre sur une série de 21 patients (15,23 ans pour la cellulite préseptale et 17,2 ans pour la cellulite rétroseptale). Les patients âgés de 15 à 30 ans représentaient près de la moitié des cas (47,62%) dans notre étude. Ces résultats confirment les données de la littérature en objectivant une prédominance des sujets jeunes [1,2,7,8].

Cette étude a également mis en évidence une forte prédominance des sujets de sexe masculin (71,42%). La prédominance masculine a été aussi observée dans plusieurs autres études à des proportions variables [1,2,7,8]. Par contre, Moussala et *al.*[6] rapportaient une légère prédominance féminine (56%).

Les antécédents médicaux des patients dans cette étude ont été dominés par la rhinite chronique (57,14%). Cela démontre que les patients traînaient une infection rhinosinusienne qu'ils jugeaient banale et ne venaient en consultation qu'au stade de complications oculo-orbitaires. L'immunodépression au VIH-SIDA a été observée chez un de nos patients. L'immunodépression, peu importe sa nature, est un des facteurs de risque de l'extension des infections sinusiennes. Deux cas d'infection au VIH-SIDA ont été rapportés dans la série de Konan et *al.* [7]. Le diabète (21,4%) et la corticothérapie au long cours (7,1%) ont été les facteurs favorisants la cellulite orbitaire dans la série de Kahloun et *al.* [1]. Par ailleurs, Serghini et *al.* [9] rapportaient un cas de cellulite orbitaire compliquant une pansinusite aigüe chez une patiente diabétique. Ainsi, la prise en charge de tout foyer infectieux, qu'il soit sinusien ou autre, chez un patient présentant une immunodépression, doit être précoce pour éviter l'extension et la diffusion de l'infection aux structures avoisinantes.

La majorité des patients de cette étude ont consulté tardivement en ORL. Seulement 42,85% ont pu consulter dans les 7 jours suivant le début des signes. Le délai moyen de consultation varie d'une étude à une autre. En effet, dans la série de Belghmaidi et *al.*[2], le délai moyen de consultation était de 7 jours dans les cellulites rétroseptales et seulement de 2 jours dans les localisations préseptales. A partir de cette étude de Belghmaidi et *al.* [2], on constate que lorsque la consultation est faite précocement, les lésions sont moins sévères. Dans les études de Kahloun et *al.*[1], Konan et *al.* [7], et Randrianjafisamindrakotroka et *al.* [8], le délai moyen de consultation était respectivement de 4,5 jours, 6 jours et 11,33 jours. Plusieurs facteurs pourraient expliquer ce retard de consultation dans nos pays en voie de développement : l'ignorance des patients, les croyances culturelles favorisant la pratique de l'automédication, le manque de moyens financiers et l'éloignement des services spécialisés. Ce retard de consultation joue un rôle déterminant dans la survenue des complications oculo-orbitaires des sinusites.

Dans cette série, les signes cliniques à l'admission étaient variés et souvent associés chez un même patient. La tuméfaction oculo-orbitaire (85,71%), les céphalées (71,42%) et l'obstruction nasale (5238%) étaient les principaux signes présentés par les patients. Cette symptomatologie est identique à celle décrite dans la littérature [1,2,7]. Dans la majorité des études, l'atteinte orbitaire est unilatérale [1,7,10]. C'est le cas dans notre série où l'infection oculo-orbitaire était unilatérale chez tous les patients, avec une légère prédominance à droite (57,14%). L'atteinte oculaire droite prédominait également dans les séries de Randrianjafisamindrakotroka et *al.* [8] et de Basraoui et *al.* [10]. Par contre, dans la série de Kahloun et *al.* [1], c'est plutôt l'œil gauche qui a été le plus concerné (61%). L'atteinte oculo-orbitaire bilatérale, bien que rare, a été observée dans certains travaux. En effet, Randrianjafisamindrakotroka et *al.* [8], Basraoui et *al.* [10], et Boughamoura et *al.* [11] ont rapporté une atteinte simultanée des deux yeux, respectivement dans 9,52%, 10,7% et 18,18% des cas. Si dans notre série, tous les cas de cellulite oculo-orbitaire étaient d'origine sinusienne, d'autres étiologies peuvent être en cause. En effet, les cellulites oculo-orbitaires peuvent être secondaires aux atteintes locales directes par infection cutanée palpébrale ou infection d'une plaie oculo-orbitaire post-traumatique [1,6,7,10,12]. La cellulite orbitaire peut être aussi consécutive à une dacryocystite ou une conjonctivite. La cellulite orbitaire par surinfection d'un rhabdomyosarcome orbitaire méconnu a été rapportée par certains auteurs [13,14]. Ainsi, même si 86% à 98% des cellulites orbitaires coexistent avec une rhinosinusite selon Costan et *al.* [15], il faut toujours demander un scanner du massif facial pour éliminer une autre cause. Ce scanner a aussi pour but de mieux évaluer l'infection orbitaire, de préciser les sinus atteints, et d'éliminer un corps étranger en cas de notion de traumatisme [14]. Dans certains cas, la porte d'entrée de la cellulite orbitaire et périorbitaire n'est pas retrouvée. C'est le cas dans l'étude de Basraoui et *al.* [10] où, dans 32,14% des cas, l'étiologie restait indéterminée.

La cellulite préseptale (76,19%) a constitué la majorité des cas dans notre étude. La cellulite rétroseptale (23,81%) concernait le stade IV (19,05%) et le stade V (4,76%) selon la classification de Chandler. Dans l'étude de Randrianjafisamindrakotroka et *al.* [8], près des deux tiers des cas (13 cas sur 21) des cellulites orbitaires étaient de localisation préseptale.

 © EDUCI 2020

Cette prédominance de l'atteinte préseptale a été observée également dans la série de Basraoui et *al.* [10]. Par contre, Konan et *al.* [7], et Kahloun et *al.* [1], notaient plutôt une prédominance de l'atteinte rétroseptale dans respectivement 83% et 67,8% des cas. La cellulite rétroseptale a également constitué la majorité des cas dans les séries de Boughamoura et *al.* [11] (8 cas sur 11), et de Belghmaidi et *al.* [2] (65,7%). Ainsi, la prédominance de la localisation pré ou rétroseptale de l'infection oculo-orbitaire varie d'une étude à une autre. Cette localisation serait dépendante de la durée d'évolution de la maladie causale. La cellulite préseptale (stade I de la classification de Chandler) est la forme clinique la plus fréquemment observée chez les patients qui consultent précocement, c'est-à-dire dès le début de l'infection oculo-oculaire.

Les lésions associées aux infections oculo-orbitaires dans notre étude étaient surtout des infections crânio-encéphaliques (ostéite frontale, méningo-encéphalite, empyème extradural, abcès cérébral, pneumencéphalie). Selon Moussala et *al.* [6], ces lésions associées sont des complications évolutives liées à la sévérité de l'atteinte sinusienne initiale. Cependant, il peut s'agir d'une diffusion par contiguïté ou par voie hématogène à partir d'embols septiques du foyer infectieux rétroseptal vers l'endocrâne. Le protocole du traitement médical (33,33%) pratiqué dans notre étude à base d'une bi ou triantibiothérapie par voie parentérale est identique à celui rapporté dans la littérature [2,9]. Cependant, dans la série de Belghmaidi et *al.* [2], seuls les patients ayant présenté une cellulite rétroseptale ont bénéficié d'une hospitalisation avec un traitement parentéral. Ces auteurs ont pratiqué un traitement médical en ambulatoire avec contrôle après 24 à 48h pour les cas de cellulite préseptale non collectée. Nous optons pour l'hospitalisation systématique de nos patients pour une meilleure observance du traitement et du fait de la difficulté de suivi des patients en ambulatoire. En effet, la plupart des patients proviennent des zones rurales parfois éloignées de la ville de Bouaké. Cela rend difficile le respect des visites de contrôle dans 24 à 48h vu les difficultés liées aux moyens de déplacement. Cürebal et *al.* [5] procèdent aussi comme dans notre étude par une hospitalisation systématique des patients avec un traitement antibiotique par voie parentérale. Le traitement chirurgical a consisté en une incision-drainage de la cellulite collectée par voie externe dans notre étude. La chirurgie était faite par endoscopie endonasale et par voie externe dans la série de Belghmaidi et *al.* [2]. Quelque soit la voie d'abord, le traitement chirurgical a pour but de drainer l'abcès, de diminuer la pression intra-orbitaire, et d'effectuer un prélèvement pour examen bactériologique [16]. La prise en charge des cellulites oculo-orbitaires se fait toujours dans un cadre multidisciplinaire en fonction du bilan lésionnel. Dans notre étude, les patients qui avaient des complications crânio-encéphaliques ont été traités en collaboration avec le service de neurochirurgie pour une meilleure prise en charge. Les germes isolés étaient dominés par le *Streptococcus* (6 cas). Les germes les plus fréquemment isolés varient selon les études [1,2,13,17]. En effet, dans la série de Belghmaidi et *al.* [2], il s'agissait exclusivement d'une flore polymicrobienne. Le *Chlamydiae pneumoniae* et le *Neisseria gonorrhoeae* ont été les germes isolés respectivement dans les études de Atipo-Tsiba [17] et Promelle et *al.* [13]. La flore bactérienne dans la série de Kahloun et *al.* [1] était dominée par le *Staphylococcus aureus* (5 cas sur 8). L'évolution était favorable chez 90,48% des patients de notre étude et défavorable chez deux patients (9,52%). Ces deux cas défavorables étaient: un cas de décès par méningo-encéphalite et un cas de cécité. Dans la série de Moussala et *al.* [6], quatre cas de décès liés aux complications endocrâniennes de la cellulite orbitaire ont été rapportés. Ceci confirme que l'association de lésions endocrâniennes est un facteur péjoratif.

CONCLUSION

Les cellulites orbitaires et périorbitaires sont peu fréquentes en ORL au CHU de Bouaké. Les sujets jeunes constituent la couche sociale la plus atteinte. La tomodensitométrie est indispensable pour faire le bilan lésionnel. La fréquence de l'origine sinusienne recommande une prise en charge précoce des infections rhinosinusiennes. La présence de lésions endocrâniennes aggrave le pronostic.

RÉFÉRENCES

1. KAHLOUN R, ABROUG N, ABDESSALEM BN, KSIAA I, JELLITI B, ZAOUALI S et al. Les infections orbitaires : à propos de 28 cas. *La Tunisie médicale* 2015; 93(11): 673-7.
2. BELGHMAIDI S, BELHOUCHA B, HAJJI I, HSSAINE K, ROCHDI Y, NOURI H et al. Les cellulites orbitaires : étude prospective à propos de 75 cas. *Pan African Medical Journal* 2015: 22: 340 doi:10.11604/pamj.2015.22.340.7279.

3. BAE C, BOURGET D. Periorbital cellulitis. [Updated 2020 Jan 21] In: StatPearls [Internet]. Treasure Island (FL): *StatPearls Publishing; 2020 Jan-. Available from: https://www.ncbi.nlm.nih.gov/books/NBK* 470408/.
4. MOHD-ILHAM I, MUHD-SYAFI AB, KHAIRY-SHAMEL ST, SHATRIAH I. Clinical characteristics and outcomes of paediatric orbital cellulitis in Hospital Universiti Sains Malaysia: a five-year review. *Singapore Med J* 2020; 61(6): 312-9.
5. CUREBAL B, SAHIN A, DALGIC N. Preseptal Cellulitis in Children: A Single-Center Experience. *Med Bull Sisli Hosp* 2019; 53(4): 409-12.
6. MOUSSALA M, MELI J, BENGONO G, BINAM F, EKEKE MONONO M. Complications oculo-orbitaires des sinusites aigües en consultation ophtalmologique au Cameroun aspects épidémiologiques et mortalité associée. *Médecine d'Afrique Noire* 1998; 45(2): 111-4.
7. KONAN AJ, BERETE CR, ABA KK, OUFFOUE GY K, KOUASSI LJ, SALAMI A et al. Aspects épidémio-cliniques et évolutifs des cellulites orbitaires au service d'ophtalmologie du CHU de Treichville. *Revue SOAO* 2018; 02: 20-6.
8. RANDRIANJAFISAMINDRAKOTROKA O, RANDRIAMIARISOA HD, RAOBELA L, RANDRIANJAFISAMINDRAKOTROKA NS. Aspects épidémio-cliniques des cellulites préseptales et orbitaires vues dans le service d'ophtalmologie du CHUA-JRA. *Revue d'odontostomatologie malgache* 2019; 16: 11-20.
9. SERGHINI I, MOQQADEM EA, BELLASRI S, LAAYOUNE J, HAMAMA J, BOUGHALEM M. Cellulite orbitaire compliquant une pansinusite aigüe : à propos d'un cas. *Pan African Medical Journal* 2015; 22: 321 doi :10.11604/*pamj*.2015.22.321.8215.
10. BASRAOUI D, ELHAJJAMI A, JALAL H. Imagerie de la cellulite orbitaire chez l'enfant: à propos de 56 cas. *Pan African Medical Journal* 2018;30:94 doi:10.11604/pamj.2018.30.94.14672.
11. BOUGHAMOURA L, HMILA F, BEN ALI M, CHABCHOUB I, BOUGUILA J, YACOUB M et al. Les ethmoïdites aigües extériorisées de l'enfant étude de 11 observations. *J. Tun ORL* 2006; 16: 22-9.
12. GILL PJ, PARKIN PC, BEGUM N, DROUIN O, FOULDS J, POUND C et al. Care and outcomes of Canadian children hospitalised with periorbital and orbital cellulitis: protocol for a multicentre, retrospective cohort study. *BMJ Open* 2019; 9: e035206. doi: 10.1136/*bmjopen*-2019-035206.
13. PROMELLE V, BENNAI D, DRIMBEA A, MILAZZO S, BREMOND-GIGNAC D. Cellulites orbitaires atypiques d'origine non sinusienne de l'enfant: à propos de quatre cas. *Journal français d'ophtalmologie* 2014; 37: 149-54.
14. AMIR SP, KAMARUDDIN MI, AKIB MNR, SIRAJUDDIN J. Orbital cellulitis clinically mimicking rhabdomyosarcoma. *International Medical Case Reports Journal* 2019; 12: 285-9.
15. COSTAN VV, BOGDANICI CM, GHEORGHE L, OBADA O, BUDACU C, GRIGORAS C et al. Odontogenic orbital inflammation. *Romanian Journal of Ophtalmology* 2020; 64(2): 116-21.
16. WANG Y, ZHANG J, DONG L, JIANG H, SONG X. Orbital abscess treated by ultrasound-guided fine needle aspiration and catheter drainage. *Medicine* 2019; 98: 39(e17365).
17. ATIPO-TSIBA PW. Cellulite orbitaire rétroseptale à Chlamydiae pneumoniae et VIH/SIDA: à propos d'un cas. *Rwanda medical journal* 2014; 71(2): 17-8.

 © EDUCI 2020