ARTICLE ORIGINAL / *ORIGINAL ARTICLE*

***Rev int sc méd Abj* - ISSN 1817-5503 -RISM 2021;23,2:155-161**
© EDUCI 2021.

Clou de Küntscher: une entité oubliée mais une modalité fiable dans le traitement des fractures diaphysaires du fémur en milieu à ressources limitées/ *Küntschernail: af orgotten entity but a reliable modality in treatment of diaphyseal fractures of femur in low-resource settings*

KOUASSI Kouamé Jean-Eric; KOUASSI Aya Adélaïde Natacha; BERETE Pornan Issa Jules; AKOBÉ Achié JeanRégis; KRAH Koffi Léopold; KODO Michel

Soumis à publication en juin 2021 - Accepté pour publication en juillet 2021

RÉSUMÉ

Contexte.L'objectif de cette étude était d'évaluer la consolidation, les complications et la récupération fonctionnelle des patients traités pour une fracture diaphysaire du fémur avec le clou de Küntscher

Méthodes. Il s'agissait d'une étude rétrospective menée sur 6 ans, portant sur les patients traités pour une fracture fermée de la diaphyse fémorale par clou de Küntscher. Les paramètres liés au patient, à la fracture, au traitement et au résultat fonctionnel ont été étudiés. Ils ont été corrélés aux taux de complications par une analyse multivariées. Il y avait 137 patients traités pour une fracture récente de la diaphyse fémorale. Il y avait 85 hommes et 52femmes. L'âge moyen était 39,42±15,31ans [17-73]. Le type III selon Winquist prédominait dans 39,4%. Les données ont fait l'objet d'une analyse univariée (Chi carré ouFischer's Exact Test) avec le seuil de signification p<0,05.Une régression logistique a été utilisée pour identifier les facteurs de risques d'un échec de l'implants.

Résultats. Une consolidation de la fracture sans raccourcissement était de 80,3%, tandis que 4,4% des fractures avaient consolidées avec un raccourcissement allant de 1 à 4cm. Les complications étaient 5,8% d'infections, 2,1% d'ostéomyélites chroniques,2,9 % de pseudarthroses avec 6,6%d'échec de l'implant. Le résultat fonctionnel était excellent dans 55,5%, bon dans 35,8%. Les patients âgés de ≥30 ans étaient plus susceptibles d'avoir un échec du clou (p=0,01). Le clou de Küntscher de diamètre ≤11mm (p=0,003) et l'infection (p=0,03) étaient susceptibles d'entrainer un échec du clou.

Conclusion. Cette technique à foyer ouvert utilisant un clou de Küntscher a permis d'obtenir la consolidation des fractures, tout en permettant une récupération de la mobilité articulaire.

MOTS-CLÉS :
-Clou de Küntscher;
-Diaphyse fémorale;
-Enclouage centromédullaire
-Pauvreté

ABSTRACT

Background. *The objective was to evaluate the consolidation, complications and functional recovery of patients treated for femoral shaft fracture with the Küntscher nail.*

Methods. *This was a 6-years retrospective study of patients treated for closed femoral shaft fracture with the Küntscher nail. Patient, fracture, treatment and functional outcome parameters were studied. They were correlated with complication rates by multivariate analysis. There were137 patients treated for a recent femoral shaft fracture. There were 85 men and 52 women. The mean age was 39.42±15.31 years [17-73]. Winquist type III predominated in 39.4%. Data were analysed using univariate*

Service de Chirurgie Orthopédique et Traumatologie du Centre Hospitalier Universitaire de Bouaké (CHU-Bouaké)
Auteur correspondant : Kouassi Kouamé Jean-Eric.Email :*medericko@yahoo.fr*

analysis (Chi-square or Fischer's Exact test) with significance level p<0.05. Logistic regression was used to identify risk factors for implant failure.

Results. *Fracture healing without shortening was observedin 80.3%, while 4.4% of the fractures hadhealed with a shortening of 1 to 4 cm. Complications were 5.8% infections, 2.1% chronic osteomyelitis, 2.9% pseudarthrosis with 6.6% implant failure. The functional outcome was excellent in 55.5%, good in 35.8%. Patients aged ≥30 years were more likely to have nail failure (p=0.010). Küntscher nail diameter ≤11mm (p=0.003) and infection (p=0.030) were likely to result in nail failure.*

Conclusion. *This open-focus technique using a Küntscher nail achieved fracture healing, while allowing recovery of joint mobility.*

KEYWORDS:
-Küntscher nail,
-Femoral shaft,
-Centromedullary nailing,
Pauverty.

INTRODUCTION

L'enclouage centromédullaire verrouillé (ECMV) reste le gold standard du traitement des fractures diaphysaires du fémur (FDF)[1]. Les avantages biomécaniques et biologiques qui en découlent sont nombreux et peuvent palier aux difficultés sanitaires dans les pays en voie de développement[2]. Pourtant, ce traitement actuel ne peut être applicable que si le plateau technique est adéquat, nécessitant au minimum un amplificateur de brillance et des ancillaires spécifiques adaptés à chaque type de clou utilisé et une table orthopédique[1,3]. Depuis l'avènement des clous du SIGN (*Surgical Implant Generation Network*), le traitement des FDF par clou de Küntscher (K) est de plus en plus abandonné[1,4,5]. Cependant, dans les hôpitaux à ressources limitées, comme la nôtre, la réduction à foyer ouvert et la fixation interne avec le clou de Küntscher (K) sont une méthode facilement disponible et fréquemment utilisée[1,6]. Elle présente les avantages d'un coût relativement faible par rapport à l'utilisation d'un clou verrouillé, d'une courte durée opératoire, d'une hémorragie peropératoire acceptable dans les fractures récentes et d'une bonne récupération fonctionnelle[1,7].

L'objectif de cette étude était d'évaluer la consolidation, les complicationset la récupération fonctionnelle des patients traités avec le clou de K. Nous avons émis l'hypothèse que le clou de Küntscher reste toujours une technique fiable à faible morbidité pour le traitement des FDF dans les pays à ressources limitées.

METHODES

Cette étude rétrospective a été réalisée du 1er janvier 2013 au 31 décembre 2019. Elle a concerné les patients traités pour FDF récentes (<21 jours), par des clous de K au Centre hospitalier et universitaire (CHU) de Bouaké. A des fins d'évaluation, la diaphyse fémorale comprise entre 5 cm en dessous du petit trochanter et 5 cm au-dessus du tubercule des adducteurs a été divisée en trois parties égales[1,8]. Ont été inclus tous les patients âgés d'au moins 18 ans présentant une FDF traités par un clou de K et suivis pendant au moins 6 mois. Les patients présentant une fracture pathologique et une fracture ouverte type III(a,b,c) selon Gustilo-Andersson[9] n'ont pas été inclus, de même que les poly-fracturés présentant des fractures concomitantes des autres membres.

Les paramètres étudiés étaient le genre, l'âge, l'étiologie, le siège de la fracture, les fractures ouvertes type I, II classées selon Gustilo-Anderson[9], le trait de fracture selon le critère de Winquist[10], la longueur et le diamètre du clou utilisé, l'évolution post opératoire et le résultat fonctionnel selon les critères modifiés de Klaus et Klemm[14] (Tableau I).

La technique opératoire a été bien décrite[1]. Elle consistait à réaliser une réduction à foyer ouvert avec une mise en place du clou de K en vas et vient, suivi d'une confection d'une botte de dérotation à la jambe[1]. Le délai moyen du traitement était de 6,69±3,41 jours (1-14jours).

Durant cette période d'étude 137 patients ont été traité pour une FDF sur 4066 patients admis dans le service, soit 3,37% des admissions. Il y avait 85 hommes (62%) et 52 femmes (38%). L'âge moyen était de 39,42±15,31ans (17-73 ans). Les patients âgés de ≥ 30 ans prédominaient dans 81(55,1%) cas. Les fractures étaient fermées (82,5%). Selon la classification de Winquist, les fractures de type III prédominait dans 54 (39,4%) cas.

Revue Internationale des Sciences Médicales d'Abidjan - RISM - Rev int sc méd Abj -RISM-2021;23,2:155-161. ARTICLE ORIGINAL / ORIGINAL ARTICLE

Tableau I: Critères de Klaus et Klemm modifiés/ *Modified Klaus and Klemm criteria*

Paramètres	Critères d'évaluation
	Critère d'évaluation
Excellent	Amplitude normale de la hanche et du genou
	Absence d'atrophie musculaire
	Déformation angulaire < 5°
Bon	Légère perte de mouvement de la hanche et du genou
	Atrophie musculaire < 2cm
	Raccourcissement < 2cm
	Déformation angulaire 5°-10°
Moyen	Perte modérée (25%) des mouvements de la hanche et du genou
	Atrophie musculaire > 2 cm
	Raccourcissement > 2cm
	Déformation angulaire > 10°
Mauvais	Perte marquée du mouvement de la hanche et du genou
	Atrophie musculaire marquée
	Raccourcissement marqué

La principale cause des fractures était les accidents de la voie publique (AVP) dans 116 (78,9%) cas. Les fractures siégeaient essentiellement au tiers moyens dans 106 (77,4%) cas. Les caractéristiques des patients sont résumées dans le Tableau II.

Tableau II : Caractéristiques des patients/ *Patient characteristics*

Variables	Variables	Effectif
Groupe d'âge n(%)	≥30 ans	81(59,1)
	<30 ans	56 (40,9)
Sexe n(%)	Féminin	52 (38)
	Masculin	85 (62)
Cause n(%)	AVP	116(84,7)
	Autre	21(15,3)
Fractures n(%)	Fermée	113 (82,5)
	Ouverte	24 (17,5)
	I	15 (10,9)
	II	9(6,6)
	0	12(8,8)
Type de Winquist n(%)	I	26 (19)
	II	22 (16)
	III	54 (39,4)
	IV	23 (16,8)
Siège fracture n(%)	1/3 supérieur	14 (10,2)
	1/3 moyen	106 (77,4)
	1/3 inferieur	17 (12,4)
Caractéristiques clou K		
Diamètre moyen clou	(Moyen ±DS), mm	11,12±1,32
Longueur moyen clou	(Moyen ± DS), cm	41,08±1,82
Consolidation n(%)		110(80,3%)
Délai consolidation (mois)	Moyen ±DS	3,89±8,11
Complications n(%)	Infection	8(5,8%)
	Pseudarthrose aseptique	4(2,9%)
	Raccourcissement	6(4,4%)
Echec matériel n(%)	Rupture clou	3(2,2%)
	Migration clou	6(4,4%)

DS: déviation standard; AVP: accident de la voie publique; K:Küntscher

Le suivi a été effectué à 1mois, 3mois, 6mois, 8 mois et 12 mois postopératoires. La surveillance étaient cliniques et radiographiques.La consolidation osseuse était évaluée cliniquement par l'absence de la douleur, de mobilité anormale à la mobilisation du site fracturaire, par la palpation d'une formation fusiforme correspondant au cal osseux de consolidation, l'appui indolore et sans boiterie. Radiologiquement, l'existence d'un cal osseux continu entre les segments proximal et distal avec disparition du trait de fracture sur au moins trois corticales signait la consolidation[11]. Les complications, ils ont été déterminés par les critères suivants :

- la pseudarthrose correspondait aux fractures n'ayant pas consolidés à neuf mois postopératoire ou par l'absence de progression du cal osseux sur deux clichés radiographiques consécutives à au moins 2 mois d'intervalle à partir de 6 mois postopératoire et/ou nécessitant une reprise chirurgicale[12];
- le cal vicieux était défini comme une consolidation en position non anatomique: varus/valgus>5°, un défaut de rotation>10° et/ou un raccourcissement de plus de 1cm par rapport au membre sain ou toute combinaison de ceux-ci[1,11,12];
- la déformation angulaire a été déterminée en examinant les radiographies en vues antéro-postérieure et latérale;
- le raccourcissement des membres a été évalué sur le patient en décubitus dorsal et le bassin au carré. Un mètre ruban a été utilisé pour mesurer la différence de distance entre l'ombilic et la malléole médiale des membres[1];
- l'infection postopératoire précoce dans le premier mois et tardive après le premier

mois était évaluée selon les critères suivants dont au moins un était requis: plaie avec signes d'infection (douleur, tuméfaction, rougeur, augmentation de la température locale); présence d'un écoulement purulent au niveau de la plaie; culture microbiologique positive du liquide ou du tissu superficiel prélevé au niveau de la plaie[13] ;

- l'échec du matériel chirurgical comprenait des cas de rupture, de flexion ou de migration du clou sur une radiographie pendant la période de suivi. La migration du clou a été détectée en comparant des radiographies de façon séquentielle[12].

Analyse statistique

Les analyses statistiques ont été effectuées à l'aide de SPSS version 25. Des statistiques descriptives ont été réalisées pour des variables quantitatives (la moyenne, l'écart-type, le minimum et maximum) et des variables qualitatives (fréquence). Les données ont fait l'objet d'une analyse univariée (Chi carré ou Fischer's Exact Test) avec le seuil de signification $p<0,05$. Une régression logistique a été utilisée pour identifier les facteurs de risques d'un échec de l'implants.La variable dépendante était l'existence ou non d'un échec de l'implant. Les variables indépendantes étudiées étaient l'âge, le siège de la fracture, le trait de fracture selon winquist, le diamètre du clou de K et l'infection.

RESULTATS

Cent-dix fractures (80,3%) avaient une consolidation sans raccourcissement (Fig. 1), tandis que six (4,4%) étaient consolidées avec un raccourcissement allant de 1 cm à 4 cm.

Fig. 1: Fracture de la diaphyse fémorale consolidée sur un clou de Küntscher avec cerclage au fils d'aciers*/Femoral shaft fracture consolidated on a Küntscher nail with steel wire cerclage*

Ces dernières étaient traitées avec une augmentation de la semelle des chaussures. Le délai moyen de consolidation était de 3,98±0,9 (3-6) mois. Le diamètre moyen des clous K utilisés était de 11,12±1,32 (9-14) mm avec une longueur moyenne des clous K de 41,08±1,82 (38-46) cm. Le cerclage était réalisé dans 32 (23,4%) cas. L'infection était observée chez 8(5,8%) patients. Il y avait 3 cas (2,1%) d'infection superficielle qui ont été traités avec succès par des antibiotiques et des soins locaux des plaies. Les cinq (3,7%) cas d'infections profondes ont été traitées avec un débridement précoce, un drainage et des antibiotiques. Les germes isolés étaient *Pseudomonas aeruginosa* dans trois cas et *Staphylococcus aureus* dans deux cas. Une ostéomyélite chronique s'était développée chez 3 (2,1%) patients nécessitant l'ablation du clou associée à une séquestrectomie. Il a été noté 4 cas (2,9%) de pseudarthroses aseptique (Fig. 2a).

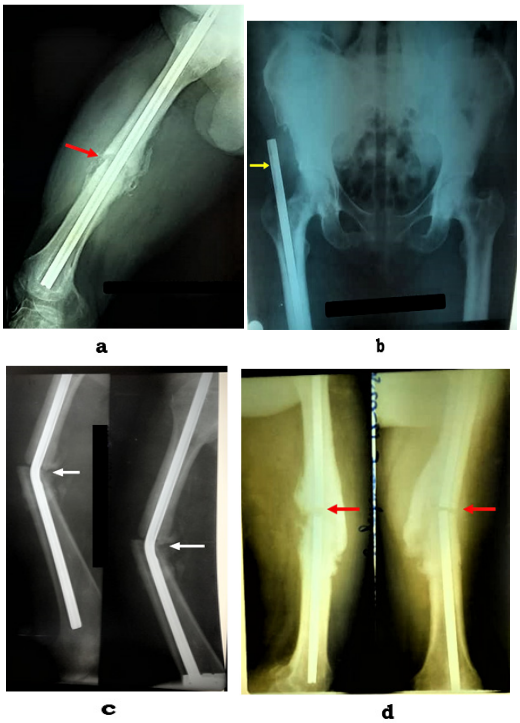

Fig. 2 : Différentes complications mécaniques/showing the various mechanical complications a : Une pseudarthrose aseptique hypertrophique du fémur sur le clou de Küntscher (flèche)*/Hypertrophic aseptic pseudarthrosis of the femur on the Küntscher nail (arrow); b : Migration du clou de Küntscher dans les parties molles (voir flèche)/*Migration of the Küntscher nail into the soft tissue (see arrow)*; **c :** Flexion du clou de Küntscher au niveau du foyer de fracture non consolidé (voir flèche) /*Flexion of the Küntscher nail at the unconsolidated fracture site (see arrow))*; **d:** Rupture complète du clou de K (voir flèche)/*Complete rupture of the K-nail (see arrow).

Revue Internationale des Sciences Médicales d'Abidjan - RISM - Rev int sc méd Abj -RISM-2021;23,2:155-161. ARTICLE ORIGINAL / ORIGINAL ARTICLE

La rupture et la migration de clous étaient observées respectivement dans 3 cas (2,2%) et 6 cas (4,4%) (Figs. 2 b,c). Le suivi moyen était de 13,76±3,79 (8-36) mois. Le résultat fonctionnel était excellent dans 76 cas (55,5%), bon dans 49 cas (35,8%), moyen dans 7 cas (5,1%) et mauvais dans 5 cas 3,6%). L'analyse du test de Chi carré a révélé une absence d'association entre le diamètre du clou K et la consolidation des fractures (p =0.785). Les patients âgés de 30 ans ou plus étaient plus susceptibles d'avoir une défaillance du clou ([OR]=0,0077, p=0,010). Les patients traités avec un clou K de diamètre ≤11mm ([OR=40,301] et ceux ayant une infection [OR=10,980] étaient également plus susceptibles d'avoir une défaillance du clou K (Tableau III).

Tableau III: Résultats de la régression logistique multiple pour identifier les facteurs de risque d'échec du clou de Küntscher/*Results of multiple logistic regression to identify risk factors for Küntscher nail failure*

Variables indépendantes	Coefficient ±SE	OR [IC à 95%]	P valeur
Age (≥30ans)	-2,559 ±0,994	0,077 [0,011-0,543]	0,010
Siège fracture	0,871 ± 0,808	2,389 [0,490-11,649]	0,281
Trait fracture (winquist ≥ II)	19,560 ±5050,714	312374846,3 [0,000- -]	0,997
Diamètre du clou (≤11mm)	3,696 ±1,252	40,301 [3,463-468,977]	0,003
Infection	2,396 ±1,105	10,980 [1,260-95,681]	0,030

OR: Odds ratio; IC: intervalle de confiance;
SE: erreur standard

DISCUSSION

Cette étude a permis de montrer que le clou de K demeure toujours un moyen efficace de traitement des FDF. Il respecte les principes d'enclouage centromédullaire en procurant une stabilité relative propice à la formation d'un cal osseux dans les délais physiologiques. En effet, le taux de consolidation était important avec un taux de complications qui reste faible et ce malgré la nécessité dans tous les cas, d'aborder le foyer de fracture pour faciliter la réduction et l'enclouage. Les résultats de cette étude étaient comparables à ceux d'autres auteurs. En effet, nous avons obtenu un taux de consolidation à 4 mois de 80%. Bharti et *al.* [15] dans leur étude sur l'enclouage centromédullaire verrouillé versus enclouage de K ont noté un taux de consolidation à 3 mois de 88% pour le clou K et de 84%pour le clou verrouillés. Yu et *al.*[16] rapportent un taux de consolidation de 95,3% pour le clou de K contre 94% pour les clous verrouillés dans le traitement des fractures de la diaphyse fémorale. Bien que le clou K ne soit pas efficace pour prévenir le raccourcissement et la rotation sur le site de fracture, en particulier dans les fractures de type III et IV de Winquist[17], un taux de raccourcissement de 4,4% a été observé. Ce taux est similaire à celui de Sharma et *al.*[18] qui avaient un raccourcissement dans 2,4% des fractures de la diaphyse fémorale traitées avec le clou de K. Ce résultat peut être expliqué par les efforts visant à obtenir une réduction anatomique, y compris une compression axiale du foyer de fractures. En effet, le clou K à fente est enfoncé dans le canal médullaire et convertit la force de compression en traction, aidant ainsi à limiter l'instabilité de rotation[17]. Le taux d'échec de l'implant de 6,9% dans cette étude était similaire à ceux rapportés dans la littérature qui étaient de 4% et 8%[1,15]. Ces complications sont fréquemment observées avec l'usage de petits clous ou ceux qui n'atteignent pas la partie spongieuse du fémur distal[1]. Il a été observé dans cette étude que les clous K de diamètre ≤11mm étaient susceptibles d'entrainer un risque d'échec du clou K (OR=40,301, p=0.003). Ce résultat pourrait s'expliquer par une absence de jeux complets d'alésoirs durant la période d'étude.L'utilisation d'alésage aurait probablement permis l'utilisation de clou de grand diamètre. Par ailleurs, les chirurgiens devraient probablement procéder plus lentement à l'initiation des protocoles de mise en charge lorsqu'une fixation par clou de K est utilisé[1,16]. L'infection post opératoire et l'ostéomyélite chronique sont les principaux inconvénients de la réduction ouverte et de la fixation interne des fractures[19]. Le taux d'infection de 5,8% dans cette étude était relativement supérieur à ceux rapportés dans la littérature, qui varient de 1,5% à 5%[1]. Cela pourrait se justifier par l'inclusion dans notre étude de patients ayant des fractures ouvertes. La pseudarthrose demeure une préoccupation lors de l'utilisation d'ECM, en particulier si le clou utilisé est sans fût[1]. Dans cette étude, la pseudarthrose de 2,9% était similaire à ceux rapportés par Yu et *al.*[16], Ling et *al.*[17] et Sié et *al.*[1] , qui étaient respectivement de 4,6%, 2,3% et 5,7%. La pseudarthrose était attribuable à l'instabilité des fractures[1]. L'ostéosynthèse par clou de K était accompagnée d'un faible risque de réintervention avec un bon score

fonctionnel chez la majorité des patients.L'un des avantages de l'utilisation du clou de K est que la chirurgie est techniquement moins exigeante[20]. De plus, il n'y a pas d'exposition aux radiations car la procédure avec le clou de K ne nécessite pas l'utilisation d'un amplificateur de brillance[16,20]. Le clou de K est également moins coûteux que les clous verrouillés, un facteur très important dans les pays aux ressources financières limitées comme le nôtre[20]. Par conséquent, pour des raisons économique et technique, l'utilisation du clou de Küntscher reste une option fiable dans le traitement des FDF[16] en particulier en milieu à ressources limitées.

Les limites de la présente étude sont les suivantes : elle est rétrospective, elle n'est n'y comparative ni randomisée. Cependant la taille relativement grande de l'échantillon nous a permis d'identifier les problèmes potentiels qui pourraient être évités et les résultats qui pourraient être améliorés.

CONCLUSION

L'enclouage centromédullaire non verrouillé de type Küntscher est un moyen toujours efficace de traitement des fractures diaphysaires du fémur. Il offre un bon taux de consolidation et un faible risque de complications. Cependant, cette procédure est associée à des infections et des complications mécaniques. Compte tenu du coût et des aspects chirurgicaux, le clou de K reste une option fiable par défaut pour le traitement des fractures diaphysaires du fémur dans les centres de santé à ressources limitées.

REFERENCES

1. **Sié E, Kacou A, Traoré A, Séry B, Lambin Y**. Primary unreamed and unlocked intramedullary nailing of femoral shaft fractures. Malays Orthop J 2012;6(3):13-17
2. **Guifo M, Muluem O, Farikou I, Ngongang F, Tekpa B, Ndoumbe A.** Enclouage centromédullaire verrouillé sans amplificateur de brillance au CHU de Yaoundé: à propos de 34 cas. Rev Chir Orthop Trauma 2016;102(1):101-106.
3. **Ogbemudia AO, Bafor A, Igbinovia E, Ogbemudia P**E. Open interlocked nailing without a targeting device or X-ray guidance for non-union of the femur: a case series. Strategies Trauma Limb Reconstr 2010;5(3):121-125.
4. **Niyondiko J, Ndayizeye G, Havyarimana C, Mbonicura A, Karayuba RJ**. Enclouage centromédullaire type «SIGN»: un traitement des fractures adapté aux conditions africaines. J Afr Chir Orthop Traumatol2016;1(1):46-51.
5. **Phillips J, Zirkle LG, Gosselin RA**. Achieving locked intramedullary fixation of long bone fractures: technology for the developing world. Int Orthop 2012;36(10):2007-2013.
6. **Tall M, Ouedraogo I, Kasse AN, et al**. Cals vicieux du fémur traités par ostéotomie à ciel ouvert et enclouage centromédullaire dans les pays en développement. Rev Chir Orthop Trauma2012;98(7):699-702.
7. **Bajwa A, Schnaid E, Sweet MJE, Surgery CA**. Current indications for open Kuntscher nailing of femoral shaft fractures. East Cent Afr J Surg 2000;5(2):11-13.
8. **Devnani AS.** Open reamed femoral intramedullary nailing–revisited. East J Med 2003;8(1):7-11.
9. **Elniel AR, Giannoudis PV**. Open fractures of the lower extremity: Current management and clinical outcomes. EFORT Open Rev 2018;3(5):316-325.
10. **Memarzadeh A, Tissingh EK, Hull P, Trompeter A**. Intramedullary nailing of femoral shaft fractures in adults. OrthopTrauma 2017;31(2):86-92.
11. **Touré L, Diallo M, Traoré T, Sidibé O, Dembélé M, Hans-Moevi A**. Traitement des fractures ouvertes de jambe dans un hôpital de seconde référence. J Afr Orthop Traumatol 2018;3(1):8-14.
12. **Manon J, Detrembleur C, Van de Veyver S, Tribak K, Cornu O, Putineanu D**. Predictors of mechanical complications after intramedullary nailing of tibial fractures. Orthop Traumatol Surg Res 2019;105(3):523-527.
13. **Kouassi KJ-E, Manon J, Fonkoue L, Kodo M, Detrembleur C, CornuO**. La prise en charge des fractures ouvertes de jambe dans une structure hospitalière en Côte d'Ivoire pose-t-elle problème et pourquoi? Rev Chir Orthop Traumatol 2019;105(5):654-658.
14. **Deepak MK, Jain K, Rajamanya KA, Gandhi PR, Rupakumar CS, Ravishankar R**. Functional outcome of diaphyseal fractures of femur managed by closed intramedullary interlocking nailing in adults. Ann Afr Med. 2012;11(1):52-57.
15. **Bharti A, Kumar S, Kushwaha SS, Gupta AK, Sr., Kumar N, Lal AK**. Kuntscher Nail: A Forgotten Entity Yet a Reliable Modality in Treatment of Winquist Type I and II Closed Femoral Shaft Fractures. Cureus2020;12(9):e10608.doi: 10.7759/cureus.10608

16. **Yu C, Wong H, Vivek A, To BS**. Unlocked nailing vs. interlocking nailing for winquist type I and II femoral isthmus fractures. is there a difference? Malays Orthopaedic J 2008;2(1):23-27.
17. **Ling H, Ng W, Kwan M, Aizuddeen LF, Tay P**. Use of unlocked intramedullary nailing in Winquist type I and II femoral isthmus fracture. Malays Orthopaedic J 2008;2(1):17-22.
18. **Sharma JC, Gupta SP, Mathur NC, et al.** Comminuted femoral shaft fractures treated by closed intramedullary nailing and functional cast bracing. J Trauma1993;34(6):786-791.
19. **Akinyoola L, Orekha O, Odunsi A**. Open intramedullary nailing of neglected femoral shaft fractures: indications and outcome. Acta Orthop Belg 2011;77(1):73-77.
20. **Roy RK, Prasad MJ**. Comparative study of Kuntscher nail vs. interlocking nailing for femoral isthmus fractures. J Evid Based Med Health2017;5(41):2450-2452.

Déclaration de liens d'intérêts : Les auteurs déclarent ne pas avoir de liens d'intérêts.

Remerciements : Dr M'bra Kouamé Innocent et Dr Yao Loukou Blaise (correction manuscrit)

Contribution des auteurs:

- **Kouassi Kouamé Jean-Eric :** conception du travail, analyse des données, rédaction du manuscrit
- **Kouassi Aya Adélaïde Natacha:** évaluation des patients etcorrection du manuscrit
- **BeretePornan Issa Jules:** collecte des données, correction du manuscrit
- **AkobéAchiéJean Régis :** correction du manuscrit
- **Krah Koffi Léopold :** correction du manuscrit
- **Kodo Michel :** correction et validation du manuscrit

Tous les auteurs déclarent également avoir lu et approuvé la version finale du manuscrit.