CAS CLINIQUE / CASE REPORT

Rev int sc méd Abj - ISSN 1817 - 5503 RISM 2023;25,2:110-113.
© EDUCI 2023.

Macrostomie du nouveau-né : une malformation congénitale rare des commissures labiales à propos de deux cas.

Macrostomy of the Newborn: a rare Congenital Malformation of the Labial Commissure - two cases report.

De Misères Alexandre Opokou ORY[1], KONAN Marc Koffi[2], KOFFI Laurent Boka[2], AFFOUÉ Bah Diane Amenou[1], YASSI Grace Dally[1].

Reçu en juin 2023 - Accepté pour publication en août 2023

RÉSUMÉ

Contexte. La macrostomie congénitale est rare, particulièrtement pour les formes bilatérales. L'objectif de ce travail était d'en rapporter deux (2) cas sur une période de 20 ans.

Observations

Cas 1. Un nourrisson de 1 mois de sexe masculin a été amené en consultation par sa mère, pour une difficulté à l'allaitement. L'examen physique a objectivé une macrostomie avec une malposition des commissures labiales et une incontinence salivaire. Le diagnostic retenu a été une fente faciale type 7 de Tessier isolée. Le traitement réalisé 8 mois plus tard, a consisté en une commissuroplastie par une plastie en « Z ». Les résultats fonctionnel, esthétique sont jugés satisfaisants après un recul de 6 ans.

Cas 2. Un nourrisson de 15 mois de sexe féminin a été amené en consultation par sa mère, pour un trouble de l'élocution et une difficulté à l'alimentation. L'examen physique a objectivé une macrostomie avec une malposition des commissures labiales, une incontinence salivaire importante, une balise pré-auriculaire et une fente vélaire. Le diagnostic a été en faveur d'une fente faciale type 7 de Tessier associée à une fente vélaire. Le traitement réalisé 7 jours plus tard, a consisté en une commissuroplastie par une plastie en « Z ». Les résultats fonctionnel et esthétique après un recul de 6 mois été jugés satisfaisants.

Conclusion. La réparation de la macrostomie congénitale doit être précoce afin d'obtenir des résultats fonctionnel et esthétique satisfaisants.

Mots clés :

-Malformations crânio-faciales;
-Fente faciale type 7 de tessier;
-Macrostomie congénitale,
- Commissuroplastie, plastie en Z.

ABSTRACT

Background. *Congenital macrostomy is rare, particularly for bilateral forms. The objective of this work was to report two (2) cases over a period of 20 years.*

Cases

Case 1. *The physical examination showed a macrostomia with malposition of the labial commissures and salivary incontinence. The diagnosis made was an isolated bilateral Tessier type 7 facial cleft. The treatment performed 8 months later consisted in a commissuroplasty with a Z-plasty surgery technique. The functional and aesthetic results are considered satisfactory after a 6-year follow-up.*

Case 2. *A 15-month-old female infant with slurred speech and feeding difficulty was brought in by her mother for. The physical examination showed a macrostomia*

1 : Service de Stomatologie et Chirurgie Maxillo-faciale, CHU de Bouaké, Côte d'Ivoire.
2 : Service de Stomatologie et Chirurgie maxillo-faciale, CHU de Cocody, Abidjan, Côte d'Ivoire.
Correspondant : Dr Ory Opokou Alexandre De Miserès, E-mail : *alodemis@yahoo.fr*

with malposition of the labial commissures, significant salivary incontinence, a pre-auricular tag and a velar cleft. The diagnosis made was a bilateral Tessier type 7 facial cleft associated with a velar cleft. The treatment performed 7 days later consisted in a commissuroplasty with a Z-plasty surgery technique. The functional and aesthetic results after a follow-up of 6 months are considered as satisfactory.

Conclusion. *The treatment of congenital macrostomia must be early to obtain aesthetic and functional satisfactory results.*

Keywords:

- craniofacial malformations;
- Tessier type 7 facial cleft;
- Congenital macrostomia;
- Commissu-roplasty;
- Z-plasty.

INTRODUCTION

La macrostomie congénitale ou fentes faciales transversales est une malformation faciale de type 7 selon Tessier. Il s'agit d'une fente faciale latérale partant de la commissure et se dirigeant vers le tragus[1].

Elles sont plus rares que les fentes labio-alvéolo-palatines classiques et peuvent également survenir dans un contexte poly malformatif. Leur incidence signalée varie de 1 sur 60 000 à 1 sur 300 000 naissances vivantes[2,3]. Le retentissement esthétique, fonctionnel et le choc psychologique qu'elles engendrent tant pour la famille que pour la communauté est dans certains cas, une cause d'infanticide. Leur traitement fait appel à des techniques chirurgicales diverses[4,5,6].

L'objectif de cette étude était de décrire les aspects épidémio-cliniques et d'exposer les résultats du traitement de deux cas.

OBSERVATIONS

Cas 1

Un nourrisson de 1 mois de sexe masculin a été amené en consultation par sa mère, pour une difficulté à l'allaitement.

L'examen physique a objectivé une macrostomie avec une malposition des commissures labiales et une incontinence salivaire. Le diagnostic retenu a été une fente labiale latérale bilatérale isolée

J0

Cas 1 : Stade initial / Initial stad

Le traitement réalisé 8 mois plus tard, a été effectué sous anesthésie générale, par une voie d'abord externe.

Le patient a été placé en décubitus dorsal et une anesthésie générale a été induite par une sonde orotrachéale. Pour faciliter la symétrie des lèvres, la sonde d'intubation a été placée sur la ligne médiane de la lèvre inférieure. Après le tracé de l'incision cutanée, la peau a été disséquée, puis l'excision de la fibrose muqueuse malformative a été réalisée. Ensuite, le muscle orbiculaire des lèvres a été diséqué et la muqueuse buccale du côté des fentes a été réparée. Enfin, le muscle orbiculaire a été réparé par une suture au Vicryl 4/0. Les fibres des muscles grand et petit zygomatique, risorius, buccinateur, dépresseur de l'angle orale n'ont pu être individualisées du fait de la fente faciale latérale. Une plastie en Z a été effectuée pour la fermeture de la peau (figure 2).

Figure 2 : J7 post opératoire

Les résultats fonctionnel, esthétique et psychologique sont jugés satisfaisants après un recul de 6 ans (figure 3).

J + 7 ans /7 years

Case 2

Un nourrisson de 15 mois de sexe féminin a été amené en consultation par sa mère, pour un trouble de l'élocution et une difficulté à l'alimentation.

L'examen physique a objectivé une macrostomie avec une malposition des commissures labiales, une incontinence salivaire importante, une balise pré-auriculaire et une fente vélaire. Le diagnostic a été en faveur d'une fente labiale latérale bilatérale associée à une fente vélaire (figure 4).

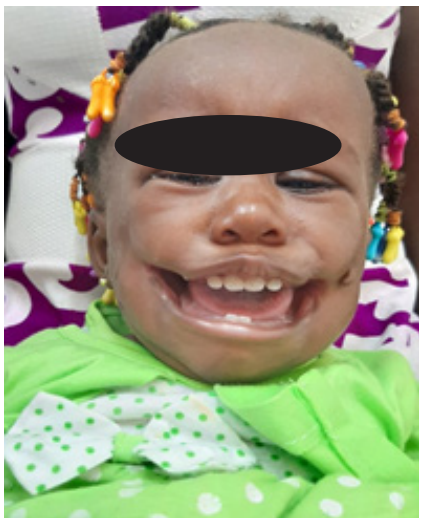

Le traitement réalisé 7 jours plus tard, a été effectué sous anesthésie générale, par une voie d'abord externe. La patiente a été placée en décubitus dorsal et une anesthésie générale a été induite par une sonde orotrachéale. Pour faciliter la symétrie des lèvres, la sonde d'intubation a été placée sur la ligne médiane de la lèvre inférieure. Après tracé de l'incision cutanée, nous avons disséqué la peau, puis réaliser l'excision de la fibrose muqueuse malformative. Ensuite, nous avons disséqué le muscle orbiculaire des lèvres. La muqueuse buccale du côté des fentes a été réparée. Puis, nous avons réparé le muscle orbiculaire par une suture au Vicryl 4/0.

Les fibres des muscles grand et petit zygomatique, risorius, buccinateur, dépresseur de l'angle orale n'ont pu être individualisées du fait de la fente faciale latérale. Une plastie en Z a été effectuée pour la fermeture de la peau (figure 5).

Les résultats fonctionnel et esthétique après un recul de 6 mois sont jugés satisfaisants (figure 6).

DISCUSSION

Les fentes faciales type7 de Tessier étaient rares avec une prévalence d'un cas par décennie dans notre expérience. Dans la littérature[7,8], il a été décrit une prédominance masculine et une plus grande fréquence des formes unilatérales. Notre constat ne corroborait pas ces données de la littérature, car les 2 cas observés étaient des formes bilatérales chez un sujet de masculin et un autre de sexe féminin.

La découverte de ces fentes faciales transversales rares a été le plus souvent post natal comme dans notre contexte. Cependant, Song et *al.* [9] avaient évoqué la possibilité d'une découverte pré natal par l'échographie bi ou

Revue Internationale des Sciences Médicales d'Abidjan - RISM - Rev int sc méd Abj -RISM-2023;25,2:110-113. CAS CLINIQUE / CASE REPORT

tridimensionnelle. Dans la présente observation, la découverte exclusivement post natal pourrait s'expliquer par un défaut du plateau technique (absence d'échographie tridimensionnelle) et surtout par la négligence des gestantes en ce qui concerne les consultations prénatales.

Il a été décrit dans la littérature que ces fentes faciales type 7 de Tessier pouvaient être associés à d'autres malformations. C'est le cas de Makhija et al [8] qui avaient observé dans leur série, une fente faciale type 7 de Tessier associée à une anomalie cardiaque. Dans la présente observation, nous avions retrouvé chez un nourrisson, une fente vélaire et une balise prétragienne associée à la fente type 7 de Tessier.

Pour ce qui concerne le délai de prise en charge, un retard dans la prise en charge avait été observé par Fagbule et *al.*[10] qu'ils avaient justifié par le fait d'une méconnaissance du diagnostic à la naissance par certains professionnels de la santé.

Pour nos 2 observations, deux facteurs expliquaient le retard à la prise en charge :

-l'ignorance parce que les parents pensent que cette malformation est une malédiction, par conséquent ne peut être prise en charge par la médecine moderne;

- leurs difficultés pécuniaires qui ne leurs permettent pas d'honorer les frais induits par la prise en charge chirurgicale de leurs jeunes enfants. Bien que les techniques chirurgicales de réparation de ces fentes soient variées, nous avons opté pour la plastie en « Z » de MAKEL qui nous a permis d'obtenir des résultats satisfaisants. Nous sommes en accord avec Ryu et *al.*[2] qui avaient aussi constaté que ce procédé chirurgical offrait plus de possibilité de minimiser les cicatrices.

Les deux nourrissons ont été revus en contrôle après 6 mois, les résultats fonctionnels, esthétiques et psychologiques ont été jugés satisfaisants.

CONCLUSION

La macrostomie congénitale, quoi que rare mérite une prise en charge précoce pour résoudre les problèmes fonctionnel, esthétique et psychologique qu'elles favorisent. Cela ne pourrait être possible que grâce à une sensibilisation des populations et des professionnels de la santé pour le changement de comportement à l'égard des malformations faciales. Et aussi par la mise en place de subventions nationales pour leur prise en charge efficiente.

REFERENCES

1-**Tessier P.** Anatomical classification of facial, cranio-facial and latero-facial clefts. J Maxillofac Surg 1976; 4:69-92.

2-**Ryu JY, Eo PS, Tian L, Lee JS, Lee JW, Choi KY, Yang JD, Chung HY, Cho BC.** Surgical correction for Tessier number 7 craniofacial cleft using a medially overcorrected design. Arch Plast Surg 2019; 46, 1:16-22.

3- **Chen KT, Noordholff SM.** Congenital macrostomia--transverse facial cleft. Changgeng Yi Xue Za Zhi1994 ;17,3 :239-47.

4- **Khorasani H, Boljanovic S, Knudsen MAK, Jacobsen LP.** Surgical management of the Tessier 7 cleft: A review and presentation of 5 cases. JPRAS Open2019; 22: 9-18.

5- **Pacheco YD, Lorca-García C, Berenguer B, De Tomás E.** Macrostomía bilateral aislada: a propósito de un caso y revisión de la literatura [Isolated bilateral macrostomia: case report and literature review]. Cir Pediatr2016 ;29,1 :41-4.

6- **Pradhan R, Lin B, Pan XY, Yin GQ.** Isolated Bilateral Macrostomia. J Craniofac Surg. 2018;29,6:588-90.

7- **Joshi M, Khandelwal S, Doshi B, Samvatsarkar S.** Lateral cleft lip and macrostomia: Case report and review of the literature. J Indian Assoc Pediatr Surg2014; 19: 242-3.

8- **Makhija LK, Jha MK, Bhattacharya S, Rai A, Dey AB, Saha A.** Transverse facial cleft: A series of 17 cases. Indian J PlastSurg 2011;439-43.

9-**Song WL, Ma HO, Nan Y, Li YJ, Qi N, Zhang LY, Xu X, Wang YY.** Prenatal diagnosis of isolated lateral facial cleft by ultrasonography and three-dimensional printing: A case report. World J Clin Cases 2021; 9, 24: 7196-204.

10-**Fagbule OF, Alade OT, Ibiyemi O, Olusanya AA.** Missed diagnosis of isolated bilateral transverse facial cleft: a case report. Ann Ib Postgrad Med2020; 18, 1 :22-5.