TRAUMATISME ALVEOLO-DENTAIRE DES INCISIVES TEMPORAIRES MAXILLAIRES : REHABILITATION ESTHETIQUE ET FONCTIONNELLE, A PROPOS D'UN CAS.

DENTAL AND ALVEOLUS TRAUMATIC OF THE MAXILLARY TEMPORARY INCISORS : ESTHETIC AND FUNCTIONAL REHABILITATION ABOUT A CLINICAL CASE.

SAVI DE TOVE M M, N'CHO-OKA A E, BAKAYOKO-LY R, KOFFI NA, KONE K, KATTIE A L.

Département d'Odonto-Stomatologie pédiatrique, UFR d'Odonto-Stomatologie, Abidjan, Côte d'Ivoire

Correspondance : SAVI DE TOVE Manuel Messa

Département d'Odonto-Stomatologie pédiatrique, UFR d'Odonto-Stomatologie, Abidjan, Côte d'Ivoire

savi_manuel2006@yahoo.fr

RESUME

Il s'agit du cas d'un enfant de 5 ans 2 mois présentant une fracture radiculaire et une luxation latérale des dents 51, 61 et 62 à la suite d'une chute. Après l'extraction des dents concernées, la réalisation d'une prothèse composite fixée sur les molaires temporaires a permis de restaurer l'esthétique et la fonction.

Ce cas clinique met en exergue la nécessité d'une réhabilitation esthétique et fonctionnelle pour le bien être du patient, lui assurant ainsi un bon développement général.

Mots-clés: dents temporaires, fracture radiculaire, réhabilitation esthétique et fonctionnel.

SUMMARY

This case is about a 5 years 2 months child with root fracture and lateral dislocation of teeth 51, 61 and 62 following a fall. After extraction of teeth involved, achieving a composite prosthesis attached to the molars helped restore aesthetics and function.

This case highlights the need for aesthetics and functional rehabilitation for the welfare of betting giving it a good overall development.

Keywords: *deciduous teeth, root fracture, aesthetic and functional rehabilitation.*

INTRODUCTION

La perte des incisives temporaires, due aux lésions carieuses ou traumatiques, est une situation clinique fréquemment rencontrée [1]. En l'absence de prise en charge occluso-prothétique, des problèmes esthétiques et fonctionnelles surviennent. L'extraction dentaire s'avère souvent nécessaire et la pose d'un mainteneur d'espace obligatoire [2].

Cette étude a pour objectif de montrer l'intérêt de la réhabilitation occluso-prothétique après la perte des incisives temporaires maxillaires suite à un traumatisme.

OBSERVATION CLINIQUE

L'enfant H.B., de sexe féminin, âgée de 5 ans 2 mois, a été reçue en urgence au service d´odonto-stomatologie pédiatrique du Centre de Consultations et de Traitements Odonto-Stomatologiques, (CCTOS) d'Abidjan, à la suite à d'un traumatisme de l'arcade dentaire maxillaire antérieure.

A l'interrogatoire, les parents ont révélé que la patiente a été victime d'une chute dans la cours de l'école. La patiente n'a pas perdu connaissance, elle n'a aucun antécédent médical particulier. Il est à jour de ses vaccins après vérification du carnet de santé. Les parents ont également révélé que ce n'était pas la première fois qu'elle tombait sur ses dents.

L'examen exobuccal a révélé :

- une absence de fracture du massif facial par palpation,

- des plaies labiales supérieures.

A l'examen endobuccal, nous avons mis en évidence :

- une mobilité des incisives maxillaires, les 52, 51 et 61, avec une coloration jaune-brunâtre,

- l'absence de corps étrangers au niveau de la région traumatisée,

- l'absence de fracture alvéolaire après palpation de la région antérieure du maxillaire,

- l'absence de lésion traumatique au niveau des dents controlatérales.

La prise (difficile) d'une radiographie rétro-alvéolaire a montré :

- l'intégrité des germes des incisives permanentes,

- la fracture radiculaire au tiers moyen des 52, 51 et 61, associée à une luxation des dents concernées (figure1),

- un élargissement du ligament alvéolo-dentaire,

- l'absence de fracture de l'os alvéolaire (figure 1).

Figure 1 - Fracture au tiers radiculaire des dents 52, 51 et 61

En raison du jeune âge de la patiente, de son agitation et de son anxiété et surtout de la présence des germes des dents permanentes sous-jacents, une prescription d'antibiotiques (amoxycillines, 750mg/jourpendant 6 jours) et d'anti-inflammatoires (ponstyl sirop, une cuillerée-mesure, 3 fois/ jour) a été remise aux parents de l'enfant, et la décision thérapeutique prise est l'extraction des dents traumatiséess suivie de la réhabilitation occluso-prothétique.

Aussi, à la séance suivante, les extractions des 52, 51, et 61 ont-elles été réalisées. Après cicatrisation des plaies (figure 2), une empreinte à l'alginate a été prise en vue de la réalisation d'une prothèse maxillaire pour régler les problèmes fonctionnels et esthétiques générés par l'absence des incisives temporaires.

Figure 2- Présentation du cas après extraction des 52, 51, et 61.

La prothèse réalisée est une prothèse composite ayant la particularité d'être solidarisée à des bagues orthodontiques fixées sur les premières molaires temporaires (figure 3).

 © EDUCI 2014

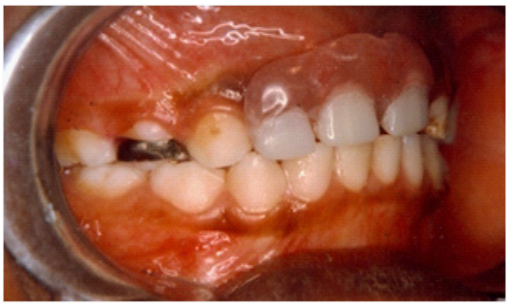

Figure 3- Rétablissement de l'esthétique, vue latérale droite lors de la vérification de l'occlusion

Cette prothèse a permis de restaurer les fonctions, mais surtout l'esthétique de la patiente, lui permettant ainsi de s'épanouir, de mieux se développer et surtout de développer sa sociabilité, car il s'agit d'un enfant scolarisé.

DISCUSSION

Entre 3 et 6 ans, les traumatismes des dents temporaires représentent plus de 15% chez l'enfant et sont localisés pour 95% au maxillaire [3]. Les accidents traumatiques sont souvent responsables d'édentements précoces au niveau du secteur antérieur.

En denture temporaire, l'os alvéolaire est moins minéralisé, les attaches parodontales lâches, les racines sont fines et raccourcies par la rhizalyse physiologique. Tous ces facteurs favorisent les luxations et les intrusions par rapport aux fractures radiculaires qui, elles, demeurent rares en denture temporaire [4].

Dans notre cas, l'enfant présente des fractures radiculaires, qui siègent au tiers moyen de la racine des 52, 51 et 61, associées à des luxations latérales, rendant ces dents très mobiles. Plus le trait de fracture se situe à proximité de la couronne, moins le pronostic est favorable [5]. 20% à 40% des dents antérieures avec fracture radiculaire et luxation perdent éventuellement leur vitalité pulpaire, le risque de nécrose pulpaire étant très élevé [6].

Le test de vitalité pulpaire des 52, 51 et 61 est négatif, une dyschromie, une fracture radiculaire au tiers moyen avec déplacement important du fragment coronaire sont mis en évidence. Il est préférable dans ce cas de procéder aux extractions des dents incriminées. En effet, pour éviter de traumatiser les germes des dents permanentes sous-jacents, aucune contention n'est envisageable en denture temporaire dans tous les cas de traumatisme.

L'extraction des dents traumatisées est donc le meilleur choix thérapeutique [1]. L'édentement (fig.2) qui s'en suit perturbe l'enfant surtout au plan psychologique, car il développe sa personnalité et à tendance à se comparer à ses amis qui ne manquent pas de lui faire remarquer l'absence de ses dents par des railleries et des moqueries.

Ainsi, l'enfant se replie sur lui- même, ne sourit plus, et souvent, refuse d'aller à l'école. C'est la raison pour laquelle, nous avons réalisé une prothèse dentaire pour pallier aux problèmes psycholoqigues. Cette prothèse permet également de rétablir les fonctions oro-faciales perturbées par l'absence des dents.

La prothèse que nous avons réalisée est une prothèse composite ou amovo-inamovible (fig. 3). Elle a la particularité d'être solidarisée à des bagues orthodontiques fixées sur les molaires temporaires [2, 10].

La réalisation de la prothèse a respecté les étapes préliminaires suivantes :

- choix des bagues ortodontiques

- mise en place des bagues sur les molaires temporaires

- prise d'empreintes

Pour la confection de la prothèse composite proprement dite, nous avons relié les deux bagues par un bandeau palatin (fil d'acier 8/10è) comportant des encoches.

Les dents prothétiques ont été montées sur le bandeau à l'aide de la résine autopolymérisable comme l'ont préconisé plusieurs auteurs dont Naulin-Ifi [6]. Les encoches réalisées dans le bandeau vestibulaire vont permettre d'adapter la prothèse à la croissance de l'enfant. En effet, aucune prothèse réalisée chez un enfant ne doit entraver sa croissance. Au contraire, elle doit jouer les différents rôles des dents temporaires extraites pour cause de traumatismes ou de caries. La prothèse va permettre de :

- maintenir l'espace,

- relever la dimension verticale d'occlusion,

- guider l'éruption des dents permanentes,

- accompagner la croissance des bases osseuses et donc la croissance générale de l'enfant,

- rétablir l'esthétique et donc régler le problème psychologique,

- rétablir les fonctions oro-faciales.

Toutes ces fonctions rétablies assurent le bon développement général de l'enfant [7, 8]. Il est impératif de suivre le patient afin d'apporter des modifications sur la prothèse au fur et à mesure de la croissance de l'enfant par action sur les encoches. L'avantage de la prothèse composite est de ne pas être refaite par rapport à la croissance de l'enfant. Les encoches réalisées au niveau du bandeau vestibulaire nous permettent de suivre sa croissance. Par la suite, avec l'éruption des dents permanentes, des fenestrations sont réalisées dans la base en résine pour permettre à la dent permanente successionnelle de faire son éruption sans reconfection de la prothèse, comme c'est le cas pour une prothèse amovible.

Ce suivi postprothétique est un suivi clinique et radiographique afin de prévenir l'éruption des dents permanentes sans déstabiliser la prothèse.

CONCLUSION

Dans le cas des traumatismes des dents temporaires, en cas de perte de la dent ou d'extraction, nous réalisons une prothèse infantile, qui peut être, amovible, amovo-inamovible ou fixée.

Dans notre cas clinique présenté, il s'agit d'une prothèse amovo-inamovible qui a permet de rétablir les fonctions oro-faciales peeturbées, mais surtout, de rétablir l'esthétique de la patiente, et donc de régler le problème psychologique. Ce qui lui a redonné un beau sourire pour son épanouissement. Et donc pour une bonne santé générale.

REFERENCES

1- NAULIN-IFI C. Traumatismes des dents temporaires. In : Naulin-Ifi Chantal Traumatismes dentaires du diagnostic au traitemEnt. *Paris : CDP - Groupe LiAisons*, 2005 : 137-53.

2-BELHAISSI F Z, PARFAIT S, DELBOS Y, AMEZIANE R. La prothèse adjointe partielle chez le petit enfant. *Journ Odonto-Stomatol Pédiatr*, 2003,10 (3): 133-138.

3- NAULIN-IFI C. Traumatismes dentaires: Du diagnostic au traitement. *Edition CdP-Collection JPIO*, 2005, 165 pages.

4-CHARLAND R, SALVAIL P. Traumatismes des dents antérieures primaires. *Journal de l'ordre des dentistes du Québec*. 2006 43: 257-265.

5- MACHTOU P, NAULIN-IFI C. Les fractures radiculaires. *Real Clin*, 2002, 13(1): 27-38.

6- RINTARO T, KIYOTAKA M, MINORU K. Conservative treatment for root fracture located very close to gingival. *Dent Traumatol*, 2005, 21: 111-114.

7- LAING E, ASHLEY P, FARHAD B N, DALJIT S G. Space maintenance. *Intern Journ of Pediatr Dent*, 2009, 19 (3):155-162.

8- HAMZA M, ELARABI S, BOUSFIHA B, MSEFER S. Les mainteneurs d'espace fixes: Un moyen pour prévenir la perte d'espace en denture temporaire. *Esp méd Spéc Dent*, 2004,11 (52):9-14.

9- MBODJ E B, DIOUF M, FAYE D, NDIAYE A, SECK M T, NDIAYE C, DIALLO P D. La réhabilitatio prothétique: évaluation des besoins dans les cabinets dentaires du Sénégal. *Bulletin de la société de pathologie exotique*, 2011, 104 (5): 355-356.

10-BOUYAHYAOUI N, RAMDIH, BELHAISSI F Z, AALLOULA E. Les mainteneurs d'espace: pour une prévention rationnelle des malocclusions. *Journal Dentaire*, 2002, 8 (30): 24-29.

 © EDUCI 2014